

MINISTÉRIO DA SAÚDE

# Dengue

Roteiro para capacitação  
de profissionais médicos no  
diagnóstico e tratamento

3ª Edição

Brasília / DF

Manual do Aluno

## **Dengue**

**Roteiro para capacitação de profissionais  
médicos no diagnóstico e tratamento**



MINISTÉRIO DA SAÚDE  
Secretaria de Vigilância em Saúde  
Diretoria Técnica de Gestão

**Dengue**  
**Roteiro para capacitação de profissionais  
médicos no diagnóstico e tratamento**

**Manual do Aluno**

3ª edição

Série A. Normas e Manuais Técnicos

Brasília - DF / 2007

© 2002 Ministério da Saúde.

Todos os direitos reservados. É permitida a reprodução parcial ou total desta obra, desde que citada a fonte e que não seja para venda ou qualquer fim comercial.

A responsabilidade pelos direitos autorais de textos e imagens desta obra é da área técnica.

A coleção institucional do Ministério da Saúde pode ser acessada na íntegra na Biblioteca Virtual em Saúde do Ministério da Saúde: [www.saude.gov.br/bvs](http://www.saude.gov.br/bvs)

Série A. Normas e Manuais Técnicos

Tiragem: 3ª edição – 2007 – 30.000 exemplares

#### **Elaboração, edição e distribuição**

MINISTÉRIO DA SAÚDE

Secretaria de Vigilância em Saúde

Diretoria Técnica de Gestão

Produção: Núcleo de Comunicação

#### **Endereço**

Esplanada dos Ministérios, Bloco G

Edifício Sede, 1º andar, sala 134

CEP: 70058-900, Brasília - DF

*E-mail:* [svs@saude.gov.br](mailto:svs@saude.gov.br)

Endereço eletrônico: [www.saude.gov.br/svs](http://www.saude.gov.br/svs)

#### **Produção editorial**

Revisão: Cecília Fujita

Projeto gráfico: Fabiano Camilo, Sabrina Lopes, Fred Lobo

Diagramação: Fred Lobo

Impresso no Brasil / *Printed in Brazil*

#### **Ficha catalográfica**

---

Brasil. Ministério da Saúde. Secretaria de Vigilância em Saúde. Diretoria Técnica de Gestão.

Dengue : roteiro para capacitação de profissionais médicos no diagnóstico e tratamento : manual do aluno / Ministério da Saúde, Secretaria de Vigilância em Saúde, Diretoria Técnica de Gestão. – 3. ed. – Brasília : Ministério da Saúde, 2007.

88 p. – (Série A. Normas e Manuais Técnicos)

ISBN 978-85-334-1458-7

1. Dengue. 2. Diagnóstico. 3. Saúde pública. I. Título. II. Série.

NLM WC 528

---

Catalogação na fonte – Coordenação-Geral de Documentação e Informação – Editora MS – OS 2007/0858

#### **Títulos para indexação:**

Em inglês: Dengue: route to capacitate medical professionals in diagnosis and treatment: manual of the student

Em espanhol: Dengue: ruta para capacitación de profesionales médicos en el diagnóstico y tratamiento: manual del alumno

<b>Apresentação</b>	<b>7</b>
<b>Introdução</b>	<b>9</b>
<b>Pré-teste</b>	<b>10</b>
<b>Módulo I – Dengue em adulto</b>	<b>12</b>
<b>Abordagem epidemiológica</b>	
Atividade 1 – Análise de situação baseada na informação epidemiológica do município	18
Atividade 2 – Análise de gráfico baseada no comportamento da viremia e resposta imunológica na infecção por dengue	21
<b>Diagnóstico e manejo clínico</b>	<b>24</b>
Atividade 3 – Elaboração de protocolo para atendimento de um caso suspeito de dengue	34
<b>Módulo II – Dengue em criança</b>	<b>44</b>
<b>Abordagem epidemiológica</b>	
Atividade 1 – Análise de situação baseada em informação epidemiológica do município	49
Atividade 2 – Análise de gráfico baseada no comportamento da viremia e resposta imunológica na infecção por dengue	52
<b>Diagnóstico e manejo clínico</b>	<b>55</b>
Atividade 3 – Elaboração de protocolo para atendimento de um caso suspeito de dengue	63
<b>Bibliografia</b>	<b>79</b>
<b>Anexos</b>	<b>81</b>
Anexo A – Organização de serviço	82
Anexo B – Classificação de dengue	83
Anexo C – Uso de concentrado de plaquetas na febre hemorrágica da dengue	84
Anexo D – Sinais de alarme, sinais de choque e critérios para alta hospitalar	85
Anexo E – Situações apresentadas na prática clínica	86
Anexo F – Cartão do paciente com dengue	87
<b>Equipe Técnica</b>	<b>88</b>



A dengue é um dos principais problemas de saúde pública no mundo. A Organização Mundial da Saúde estima que 80 milhões de pessoas se infectem anualmente, com cerca de 550 mil hospitalizações e 20 mil óbitos. No Brasil, o aumento da incidência da doença verificado entre 2000 e 2002 e a introdução de um novo sorotipo (DEN 3) acena para o elevado risco de epidemias de dengue e febre hemorrágica da dengue (FHD). Nesse cenário, torna-se imperioso que o conjunto de ações para prevenção da doença seja intensificado, permitindo um melhor enfrentamento do problema e a redução do impacto da dengue no Brasil. A capacitação de profissionais de saúde no atendimento aos pacientes com dengue é um dos principais componentes do Programa Nacional de Controle da Dengue (PNCD) do Ministério da Saúde. Para atender a essa necessidade, a Secretaria de Vigilância em Saúde, elaborou o presente material de treinamento para profissionais médicos, enfocando os principais problemas que têm sido observados na assistência ao doente.

Um dos problemas que colaboram para o reconhecimento tardio de uma situação epidêmica no país, é a inexistência em alguns lugares e o uso inadequado em outros dos exames específicos para diagnóstico de dengue que têm, sobretudo, a finalidade de orientar ações de vigilância epidemiológica, uma vez que a conduta terapêutica raramente será alterada em função da confirmação diagnóstica de dengue. Desse modo, sua importância é fundamental em períodos não epidêmicos e menor em situações de epidemia, salvo algumas situações clínicas.

Outra preocupação e tema central deste curso refere-se à qualidade do atendimento ao doente com formas graves de dengue, expressa pela elevada taxa de letalidade observada para febre hemorrágica da dengue (FHD) 11,14% – em 2006.

A circulação simultânea de três sorotipos em 25 estados do País e a multiplicidade de formas clínicas observadas recentemente, incluindo formas graves de primo-infecção, são fatos que apontam para o risco de ocorrência de epidemias de FHD. A despeito da potencial gravidade da FHD, o impacto dessas epidemias pode ser minimizado com o reconhecimento e tratamento oportunos dos casos, já que a maioria não requer tratamento em unidades de terapia intensiva.

Finalmente, e não menos importante, todo esforço na melhoria da qualidade será de pouco valor se as condições adequadas de atendimento não forem observadas em um plano de contingência para dengue. Por isso, uma parte deste material destina-se a instrumentalizar o profissional médico para que possa atuar em sua realidade, contribuindo para a organização do serviço no atendimento dos pacientes, seja em



situação de epidemia, orientando e estabelecendo o fluxo de pacientes, seja em períodos não epidêmicos, realizando o diagnóstico de forma racional e trabalhando articuladamente com a vigilância epidemiológica local.

O conteúdo programático, desta forma, encontra-se distribuído em dois módulos: Dengue em adulto e Dengue em criança, com abordagem epidemiológica, diagnóstico e manejo clínico. Com eles, o presente material propõe a fornecer subsídios para capacitar profissionais médicos na atenção integral do paciente com dengue, sem perder a perspectiva das características epidemiológicas regionais e a realidade local.

**Gerson Oliveira Penna**

Secretário de Vigilância em Saúde

## Objetivo

Capacitar profissionais médicos envolvidos na atenção aos pacientes com dengue, visando à melhoria da qualidade da assistência médica e redução da taxa de letalidade das formas graves dessa doença.

## Público-alvo

Médicos(as) que prestam assistência aos pacientes com dengue em unidades básicas de saúde, unidades de referência e rede hospitalar.

## Metodologia

A metodologia utilizada é a da problematização, com atividades desenvolvidas a partir de situações-problema, adaptadas à realidade epidemiológica regional.

As atividades são desenvolvidas em grupos de 10 a 15 alunos, acompanhados por um facilitador.

Ao final das atividades em grupo os conteúdos são consolidados em aulas e/ou apresentação dos relatórios.

O material consta de estudos de casos em adultos e crianças.

## Carga horária

O curso tem carga horária de 16 horas.

**Pré-teste**

## Questões

1. O que é dengue?
2. Como se adquire dengue?
3. Existe transmissão inter-humana e vertical?
4. Qual é o quadro clínico da dengue clássica?
5. Como é feito o diagnóstico específico da dengue?
6. Quais são as técnicas oferecidas pela rede de saúde?

**Módulo I**

**Dengue em adulto**

Abordagem epidemiológica

### Caso clínico 1

**Identificação** – R.E.M.O, 42 anos, feminino, professora, natural de São Paulo, residente em Belém há vários anos.

**História da doença atual** – Procurou atendimento médico em 15/5/2006, relatando início dos sintomas em 10/5/2006, com febre, cefaléia, astenia, anorexia, dor lombar, dores nos membros inferiores e hiperestesia cutânea. Negava prurido, queixas digestivas, respiratórias ou urinárias. História progressiva de rubéola, confirmada por sorologia. No último final de semana que antecedeu o início dos sintomas (6 e 7/5/06), frequentou um sítio na cidade de Benevides, a cerca de 40 Km de Belém. Não havia relato de outros casos febris entre as pessoas que também estiveram no sítio junto com a paciente, porém, alguns vizinhos seus em Belém estavam com suspeita de dengue.

**Exame físico geral** – Temperatura axilar de 38,5°C. PA – 120 x 80mmHg. Peso – 62,5Kg. Orofaringe: normal, ligeiro exantema do tipo o eritemato-papular em todo o tegumento. Ausculta pulmonar, ausculta cardiovascular e abdome: sem anormalidades.

**Conduta diagnóstica** – Foi solicitado hemograma e sorologia para dengue (1ª amostra). Hemograma; Leucócitos 5.100/mm<sup>3</sup> (segmentados: 64%, linfócitos: 30%, monócitos: 4%, eosinófilos: 1%, basófilos: 1%) e plaquetometria normal.

**Conduta terapêutica** – Prescrito paracetamol 750 mg por via oral a cada seis horas em caso de dores ou febre, hidratação oral com líquidos à vontade e retorno para avaliação em 48 horas.

**Os fatos** – Em 17/5/2006 – Houve regressão total dos sintomas, persistindo apenas ligeira astenia. Recebeu alta médica.

**Em 23/5/2006** – Retornou à consulta por causa de febre e cefaléia iniciada no dia anterior.

**Exame físico** – Temperatura axilar de 39°C, demais aparelhos sem outras alterações significativas.

13

### Questões

1. Quais as hipóteses diagnósticas para o caso?

2. Quais as duas hipóteses mais prováveis na sua opinião?
3. Que exames complementares você solicitaria?
4. Que outros dados epidemiológicos seriam importantes para o caso?
5. A conduta clínica está satisfatória? Você faria diferente?

### **Caso clínico 1 (continuação)**

O Resultado da sorologia para dengue ELISA IgM (1ª amostra) foi negativa, então foi solicitada nova sorologia para dengue (2ª amostra).

**26/5/2006** – Praticamente assintomática, temperatura axilar 37,6°C.

**1/6/2006** – Completamente assintomática. A sorologia para dengue (2ª amostra) foi negativa, então foi solicitada investigação para outros arbovírus no Instituto Evandro Chagas.

**5/6/2006** – Evoluiu assintomática.

**14/6/2006** – Como resultado da investigação para outros arbovírus obteve-se a conversão sorológica significativa para o vírus *Oropouche* (aumento de quatro vezes do título de anticorpos), indicando, portanto, infecção recente por *Oropouche*.

## Caso clínico 2

**Identificação** – F. G. M., feminino, 24 anos, do lar, branca, residente no município A, bairro de Nova América.

**História da doença atual** – Procurou o serviço médico da unidade básica de saúde em 17/12/2005, com história de febre não aferida há dois dias, cefaléia, mialgia, náuseas, vômitos e prostração. No dia do atendimento notou vermelhidão no corpo.

**Exame físico geral** – Bom estado geral, temperatura axilar de 37,5°C, PA 120x75 mmHg, eupnéica, anictérica. Pele: exantema morbiliforme, sobretudo em face e troncos. Segmento cefálico: gânglios submandibulares pouco aumentados, de consistência fibro-elástica, indolores. Tórax: murmúrio vesicular simétrico, ausência de ruídos adventícios à ausculta pulmonar; bulhas rítmicas, normofonéticas, sem sopro à ausculta cardíaca. Abdome: normotenso, indolor, sem visceromegalias, ruídos hidroaéreos presentes e normais. Neurológico: sem alterações.

## Questões

1. Quais são as hipóteses diagnósticas que você faria para este caso?
  
  
  
  
  
  
  
  
  
  
2. Há alguma informação adicional da história clínica que você considera relevante e que não foi obtida? Se sim, diga qual (quais).



### Caso clínico 3

**Identificação** – J.J.M., feminino, 34 anos, do lar, parda, residente no município A, bairro de Nova América, procurou a unidade básica de saúde em 20/4/2005.

**História da doença atual** – Refere que há sete dias teve início de febre 38°C, cefaléia, intensa mialgia, artralgia, dor retroocular, náuseas e prostração. Fez uso de dipirona com melhora discreta dos sintomas. Refere recrudescência da febre e dos outros sintomas há um dia.

**Exame físico geral** – Prostrada, anictérica, eupnéica, sem adenomegalias. PA 130x85mmHg, temperatura axilar 38,5°C, Frequência cardíaca: 116bpm. Pele: sem lesões. Segmento cefálico: sem alterações. Tórax: pulmões livres, ausculta cardíaca normal. Abdome: normotenso, indolor, sem visceromegalias, ruídos hidro-aéreos presentes e normais. Neurológico: sem alterações.

### Questões

1. Quais são as hipóteses diagnósticas que você faria para este caso?

2. Há alguma informação adicional da história clínica que você considera relevante e que não foi obtida? Se sim, diga qual (quais)?

Leia a continuação dos casos clínicos 2 e 3 e responda as questões seguintes, baseado nas informações epidemiológicas do bairro Nova América.

### **Caso clínico 2 (continuação)**

**Conduta diagnóstica** – O médico levantou as hipóteses diagnósticas de rubéola e dengue. Solicitou as sorologias que foram coletadas em 23/12/2005.

**Conduta terapêutica** – Foi prescrito paracetamol e outros sintomáticos e a paciente foi orientada a retornar, caso fosse necessário.

**Evolução** – Desaparecimento do exantema em dois dias e melhora dos outros sintomas.

**Os fatos** – O resultado da sorologia foi negativo para rubéola e positivo para dengue. O resultado da sorologia para dengue levou três meses para ser enviado à Unidade Básica de Saúde – UBS, porque o laboratório de referência estava sobrecarregado devido ao aumento do número de amostras coletadas nos últimos meses. O atraso no processamento das amostras impossibilitou a vigilância epidemiológica de detectar o início da epidemia de dengue.

### **Caso clínico 3 (continuação)**

**Conduta diagnóstica** – O médico suspeitou de dengue e solicitou que fossem realizados os exames de isolamento viral e sorologia para dengue, os quais foram coletados no mesmo dia do atendimento. Solicitou ainda, hemograma completo e exame de urina que resultaram normais.

**Conduta terapêutica** – Foi prescrito paracetamol à paciente a qual foi orientada a ingerir líquido e a retornar em 72 horas.

**Evolução** – Melhora clínica e desaparecimento dos sintomas.

**Os fatos** – O isolamento viral resultou negativo e a sorologia, positiva. O resultado foi enviado três meses depois devido à sobrecarga de trabalho do laboratório de referência, em razão da franca epidemia em curso no município.

## Módulo I

# Dengue em adulto

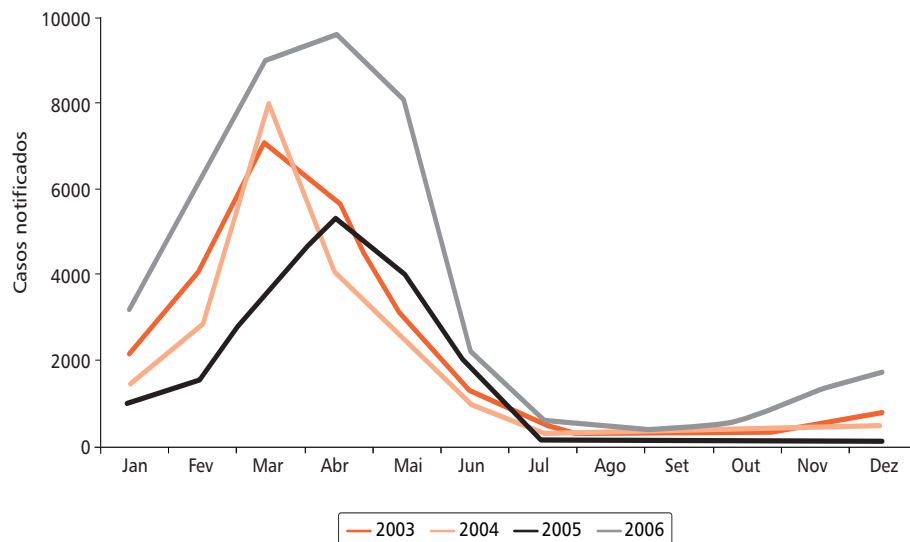
### Atividade 1

Análise de situação baseada na informação epidemiológica do município

## Atividade 1 – Análise de situação baseada na informação epidemiológica do município

### Informações epidemiológicas do bairro Nova América

Casos notificados de dengue segundo mês de ocorrência, município A, 2003-2006



1. Em sua opinião, em qual dos casos a solicitação da sorologia para dengue foi mais útil, sob o aspecto da vigilância epidemiológica?

2. Como assessor da vigilância epidemiológica desse município, o que você sugere para resolver o problema de como evitar a sobrecarga de exames solicitados ao laboratório de referência estadual? Que critérios devem ser observados para solicitação do isolamento viral?

## Módulo I

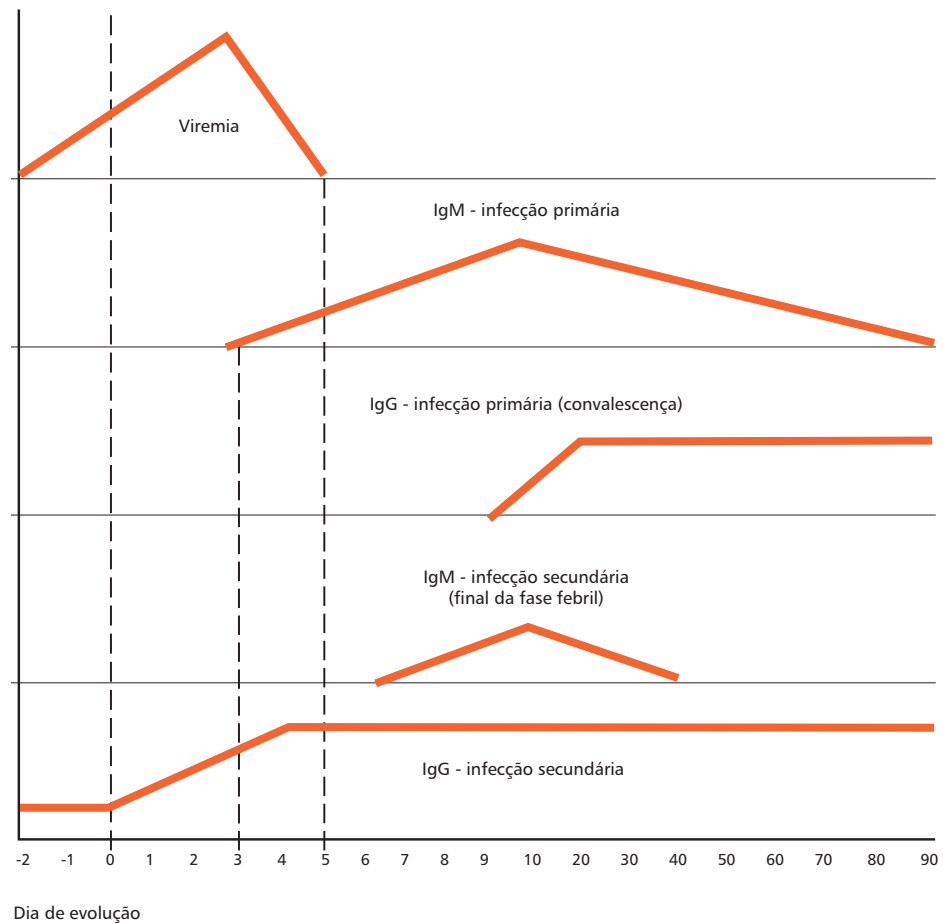
# Dengue em adulto

## Atividade 2

Análise de gráfico baseada no comportamento da viremia e resposta imunológica na infecção por dengue

## Atividade 2 – Análise de gráfico baseada no comportamento da viremia e resposta imunológica na infecção por dengue

Observe o gráfico abaixo, que mostra o comportamento da viremia e da resposta imune (primária e secundária) na infecção pelo vírus da dengue.



## Questões

1. Explique os resultados dos exames diagnósticos nos casos 2 e 3.
  
2. Como você procederia nos casos 2 e 3, em relação ao diagnóstico etiológico?
  
3. Descreva as possíveis interpretações para os resultados de sorologia abaixo:
  - 3.1 paciente com IgM positiva sem dosagem de IgG:
  
  - 3.2 paciente com IgM positiva e IgG negativa:
  
  - 3.3 paciente com IgM positiva e IgG positiva:
  
  - 3.4 paciente com IgM negativa e IgG positiva:



Módulo I

Dengue em adulto

Diagnóstico e manejo clínico

#### Caso clínico 4

**Identificação** – M.A.S., 48 anos, feminino, médica, residente em Vitória-ES.

**História da doença atual** - Procurou atendimento médico em 13/1/2006, relatando que há cerca de três dias iniciou com febre alta, cefaléia, artralgia e leve mialgia. Tomou analgésico e anti-térmico por conta própria. No atendimento apresentava persistência da febre, anorexia, intensa astenia, dor abdominal, palidez acentuada e mal estar geral. Refere vômitos e diarreia. Refere ainda deslocamento para zona rural (ecoturismo). Nega vacinação contra febre amarela.

**Exame físico geral** – Desidratada (+/4+), PA 90X60 mm Hg. Abdome doloroso à palpação em quadrante superior direito.

**Conduta** – O médico solicitou hemograma completo, urina rotina, ultra-sonografia abdominal. Foram prescritos hioscina, dipirona, glicose intra venosa, bromoprida intra muscular, paracetamol 500 mg a cada seis horas e dimenidrato a cada 12 horas. Retorno para casa.

#### Questões

1. Quais as hipóteses diagnósticas?

2. Comente o atendimento e que orientações você daria?

### Caso Clínico 4 (continuação)

**Dos fatos** – No dia 16/1/06 a paciente retornou ao pronto-socorro sendo atendida pelo mesmo médico e hospitalizada, com quadro de febre, dor abdominal intensa e dificuldade à deambulação.

**Exame físico geral** – Regular estado geral, temperatura axilar de 39,8°C, Peso: 45Kg, icterícia (++/4+), desidratada (++/4+). Ausculta cardiovascular: ritmo cardíaco regular em dois tempos, bulhas cardíacas normofonéticas, Frequência cardíaca: 95bpm. PA: 90 x 50mmHg. Abdome: doloroso à palpação, com fígado palpável a 3cm do quadrante superior direito. Pele: presença de exantema petequial em membros inferiores.

**Exames complementares** – Realizados no dia 16/1/06 – Hemograma: hemácias: 4.100.000/mm<sup>3</sup>, ht: 45%, hemoglobina: 15g/dL, leucócitos: 2.500/mm<sup>3</sup> (bastões: 6%, segmentados: 67%, linfócitos: 20%, monócitos: 4%, eosinófilos: 3%), plaquetas: 135.000/mm<sup>3</sup>. US: presença de hepatomegalia. Urina rotina normal.

**Conduta terapêutica** – Prescritos soro fisiológico 0,9% (1000 ml em seis horas) e soro glicosado 5% (1000 ml em seis horas), dipirona, dimenidrato e ranitidina intra venosa.

**Exames complementares** – 17/1/06 – Hemograma completo: hemácias: 4.000.000/mm<sup>3</sup>, leucócitos: 1.000/mm<sup>3</sup> (bastões: 5%, segmentados: 67%, eosinófilos: 4%, linfócitos: 4%, monócitos: 1%), hematócrito: 43%, hemoglobina: 13,8g%, plaquetas: 108.000/mm<sup>3</sup>, TGO: 1.850U/L. TGP: 2.000U/L. Bilirrubina Total: 13,0mg%, Bilirrubina Direta: 9mg%, Bilirrubina Indireta: 4,0mg%. Imunocromatografia para dengue positiva (teste rápido).

26

### Questões

3. Você mantém as suas hipóteses diagnósticas anteriores?

4. Que outros exames você solicitaria?

5. Houve uma piora do quadro clínico da paciente? Cite as alterações clínicas e laboratoriais mais relevantes.

#### Caso Clínico 4 (continuação)

**Exames solicitados** – Marcadores virais de hepatites, IgM para febre amarela, Gama GT e tempo de protombina.

18/1/2006 – Paciente continuava hospitalizada com acentuado desconforto abdominal, febre presente, vômitos e petéquias em membros inferiores. Conduta terapêutica – mantida hidratação IV com Ringer 500 ml – 30 gotas/min, SG 5% – 500 ml – manutenção e sintomáticos.

19/1/2006 – Resultados dos marcadores virais para hepatites não reagentes, Gama GT: 264 U/L, IgM para febre amarela não reagente, tempo de protrombina: normal e atividade de protrombina: 84%.

**Exames solicitados** – Ultra-sonografia de abdome superior, hemograma completo, TGO, TGP, BT e frações.

Em 20/1/2006, paciente em REG, com diminuição das petéquias, anictérica e persistência da febre.

**Exames complementares** – Hemograma: hemácias: 3.800.000/mm<sup>3</sup>, Ht: 44%, hemoglobina: 13,2g/dL, leucócitos: 1.500/mm<sup>3</sup>, plaquetas: 108.000/mm<sup>3</sup>. Ultra-sonografia: presença de líquido na cavidade abdominal, com vesícula distendida, alitiásica.

**Conduta terapêutica** – Retorna hidratação venosa de 80 ml/kg/24h, SF - 0,9% (1500 ml em oito horas), SG 5% - 2.000 ml em 16 horas.

**21/1/2006** – Desaparecimento das petéquias, melhora do desconforto abdominal, temperatura em declínio, TGO: 500U/L, TGP: 620U/L, Gama GT: 200U/L, Hemograma Completo: hemácias: 4.500.000/mm<sup>3</sup>, Ht: 36%, hemoglobina: 12g/dL, Leuc: 1.500/mm<sup>3</sup>, Plaquetas: 135.000/mm<sup>3</sup>.

**22/2/2006** – Alta com sintomáticos. Solicitado retorno após sete dias.

**28/2/2006** – Retorna com melhora acentuada do quadro clínico.

Exames – Hemograma: Leucócitos: 6.500/mm<sup>3</sup>, Hemácias: 4.200.000/mm<sup>3</sup>, Ht: 37%, plaquetas: 156.000/mm<sup>3</sup>. TGO: 56U/L, TGP: 61U/L, BT: 1,0mg%, BD: 0,6mg%, BI: 0,4mg%, Gama GT: 43U/L. Ultra-sonografia – sem alterações. MAC-ELISA para dengue IgM e IgG reagente, Isolamento viral negativo.

## Questões

1. Dê a Classificação quanto ao estadiamento.
2. Qual a classificação final para o caso clínico?

### Caso clínico 5

**Identificação** – A. F. A., feminino, 26 anos, residente em Fortaleza, CE.

**História da doença atual** – Em 17/3/2005, paciente procurou a unidade básica de saúde queixando-se de febre alta, de início abrupto, acompanhada de cefaléia intensa, mal-estar geral, dor retro-orbitária, náuseas, vômitos e dois episódios de evacuações líquidas, com início do quadro há três dias. Achava que estava com dengue. Paciente na 29ª semana de gestação. Negava perdas de sangue via vaginal.

**Exame físico geral** – Bom estado geral, corada, hidratada, anictérica. Temperatura axilar de 39°C, PA deitada: 120x80mmHg; Pulso: 100ppm. Pele: sem lesões. Segmento cefálico e tórax: sem alterações. Abdome: gravídico, normotenso, indolor. Neurológico: sem alterações.

Feita a hipótese diagnóstica de dengue, o médico realizou a prova do laço da seguinte maneira: com a paciente deitada, insuflou o manguito do esfigmomanômetro até 150mmHg por cinco minutos. A seguir, desinsuflou o manguito e, num quadrado de 2,5cm por 2,5cm, não contou nenhuma petéquia. A prova foi considerada negativa.

## Questões

1. Cite pelo menos 5 hipóteses diagnósticas para o caso.

2. Destaque três elementos no quadro clínico que sustentam cada hipótese diagnóstica.

3. Você faria alguma outra avaliação clínica do caso?

4. Descreva as etapas da prova do laço.

Prova do laço positiva (+) não é patognomônica de FHD e pode ocorrer em outras situações clínicas que cursam com alteração da permeabilidade vascular ou trombocitopenia (idade avançada, coagulopatias). Para a dengue, a prova do laço é importante para triagem de pacientes com potencial alteração da permeabilidade vascular. Não há contra-indicações em doenças crônicas (DM, HAS etc), no entanto, deve ser realizada com cautela em pessoas idosas.

### Caso clínico 5 (continuação)

**Conduta terapêutica** – Prescrito paracetamol 750mg de seis em seis horas, hidratação com soro caseiro e retorno em 48 horas para reavaliação. No quarto dia de doença, a paciente retornou referindo melhora discreta dos sintomas e aparecimento de vermelhidão no corpo, acompanhado de prurido intenso. Referia picada de mosquitos em membros inferiores três dias antes do início dos sintomas, enquanto ministrava aulas. Não se recordava de ter tido rubéola e negava contato com pessoas doentes.

**Exame físico geral** – Regular estado geral, corada, desidratada +/4, anictérica, acianótica. Temperatura axilar de 38,5°C, PA deitada: 110x65mmHg; Pulso: 88ppm; Peso: 58kg. Pele: exantema maculopapular difuso, predominantemente em membros inferiores. Segmento cefálico e tórax: sem alterações. Coração: bulhas rítmicas, dois tempos, sem sopro. Abdome: gravídico, normotenso, indolor à palpação. Extremidades: edema de membros inferiores +/4. Neurológico: sem alterações.

**Conduta** – Orientada a ingerir líquidos à vontade, repouso e pasta d'água para aplicação local na pele. Solicitadas sorologias para dengue e rubéola.

**Exames complementares** – Hemograma: hemoglobina: 11,6g/dL; Ht: 35%; Leucócitos: 5.600/mm<sup>3</sup>; Plaquetas: 154.000/mm<sup>3</sup>; Função hepática: AST(TGO): 66 UI/l; ALT(TGP): 72 UI/l.

No sexto dia de evolução, a paciente apresentava melhora clínica, afebril, queixando-se apenas de prurido de leve intensidade. No décimo dia, já se encontrava completamente assintomática. Sorologia para dengue IgM positivo.

### Questões

4. Dê o estadiamento clínico da paciente no quarto dia de doença.
5. Comente a abordagem clínica na ocasião do retorno da paciente.
6. Comente a conduta tomada na primeira consulta e no retorno.

### Caso clínico 6

**Identificação** – J.J.S., masculino, 48 anos, caminhoneiro, negro, residente em Campo Grande, MS.

**História da doença atual** – Em 5/2/2005 procurou a unidade básica de saúde com quadro de febre não aferida, cefaléia, dor retroorbitária, mialgia e artralgia há 48 horas. Foi prescrito dipirona, com melhora parcial dos sintomas.

No 5º dia de doença, procurou o pronto-socorro, por persistirem os sintomas e pelo aparecimento de pequenas manchas no corpo. Referia viagem à Rondônia em 6/12/2004. Antecedentes: Diabetes Melitus II, tratado irregularmente.

**Exame físico geral** – Regular estado geral, corado, hidratado, anictérico. Temperatura axilar de 38°C, PA: 160x110mmHg; Frequência cardíaca: 94bpm; Peso: 105kg; Estatura: 1,70m. Pele: exantema maculopapular difuso(?). Segmento cefálico: sem alterações. Tórax: pulmões livres. Coração: bulhas rítmicas normofonéticas, sopro sistólico de ++/6 em foco mitral. Abdome: globoso, normotenso, indolor, sem visceromegalias. Neurológico: sem alterações. Prova do laço: positiva.

**Exames complementares** – Hemograma: hemoglobina: 16g/dL; Ht: 48%; Plaquetas: 87.000/ mm<sup>3</sup>; Leucócitos totais: 5.200/mm<sup>3</sup>.

31

### Questões

1. Quais são as hipóteses diagnósticas para o caso, no quinto dia de doença?
2. Destaque cinco elementos no quadro clínico e laboratorial que sustentam suas duas principais hipóteses diagnósticas.
3. Comente o atendimento clínico deste paciente, no quinto dia de doença.



4. Este paciente pode desenvolver formas complicadas de dengue?

**Caso clínico 6 (continuação)**

**Conduta** – Prescrito soro caseiro para reidratação em casa, paracetamol 750mg de seis em seis horas e retorno em 48 horas para reavaliação. Como não houve melhora da mioartralgia, fez uso de diclofenaco, 100mg de seis em seis horas, por conta própria.

No sexto dia de doença, o paciente retornou sem melhora dos sintomas, referindo vômitos persistentes e inapetência. Referiu vacina contra febre amarela há dois anos.

**Exame físico geral** – Regular estado geral, desidratado +/4, anictérico, acianótico. Temperatura axilar de 37,5°C, PA deitado: 150x110mmHg; Pulso: 100 ppm. Segmento cefálico, tórax e abdome: inalterado em relação ao anterior. Neurológico: sem alterações.

**Exames complementares** – Hemograma: hemoglobina: 16,5g/dL; Ht: 50%; Plaquetas: 72.000/mm<sup>3</sup>; Leucócitos totais: 5.500/mm<sup>3</sup>. Função hepática: ALT: 95 UI/L, AST: 86 UI/L. Glicose: 200mg/dl.

**Conduta** – Internado para reidratação parenteral. Prescrito soro fisiológico 1.000ml em duas horas, metoclopramida e dipirona, além de oferta de líquidos via oral e dos medicamentos para hipertensão arterial sistêmica e Diabetes mellitus II. Mantido soro fisiológico nas próximas 24h, perfazendo um total de 5.000ml. No segundo dia de internação referia melhora dos sintomas.

**Exames complementares** – Hemograma: hemoglobina: 14,5g/dL; Ht: 44%; Plaquet: 85.000/mm<sup>3</sup>. No terceiro dia de internação, recebeu alta e foi orientado a manter reidratação em casa e a retornar em 24 horas, para nova coleta de hematócrito, plaquetas e sorologia para dengue. No retorno referia melhora dos sintomas.

**Exames complementares** – Hemograma: hemoglobina: 14,0g/dL; Ht: 42%; Plaquetas: 100.000/mm<sup>3</sup>. Resultado da sorologia para dengue IgM positivo.

## Questões

5. Comente a conduta tomada no quinto dia de doença.

6. Dê o estadiamento evolutivo do caso na internação no quinto e sexto dia de doença.

7. Comente a conduta tomada para o caso, durante a internação. Você faria diferente?

## Módulo I

# Dengue em adulto

### Atividade 3

Elaboração de protocolo para atendimento de um caso suspeito de dengue

### **Atividade 3 – Elaboração de protocolo para atendimento de um caso suspeito de dengue**

1. Proponha um protocolo mínimo para o atendimento de um caso suspeito de dengue (anamnese e exame físico).

2. Considerando que os casos discutidos são suspeitos de dengue, dê a classificação conforme solicitado:

**Caso 2, em 17/12/2005:**

**Caso 3, em 20/4/2005:**

**Caso 4 no sexto dia de doença:**

### Caso Clínico 7

**Identificação** – D.M.D.,feminino, 23 anos, residente em Aparecida de Goiânia,GO.

**História da doença atual** – Paciente procurou o pronto-socorro em 8/2/2001 referindo que há quatro dias teve início de febre, cefaléia, mal-estar geral, náuseas, um episódio de vômito e dor abdominal foi medicada na UBS com sintomáticos, com melhora do quadro. No dia 8/2/01, no pronto-socorro refere piora dos sintomas com vários episódios de vômito e dor abdominal intensa. A avaliação às 14 horas era a seguinte:

**Exame físico geral** – Regular estado geral, corada, desidratada +/4, anictérica. Temperatura axilar de 37,2°C, PA deitada: 110x70mmHg; Freqüência cardíaca: 96bpm, Peso: 55 kg. Pele: sem lesões. Segmento cefálico e tórax: sem alterações. Abdome: dor à palpação profunda, principalmente em fossa ilíaca direita, ruídos hidro-aéreos presentes e diminuídos, ausência de visceromegalias, sem dor à descompressão brusca, submacicez à percussão de flanco (?). Neurológico: sem alterações. Paciente referiu tontura ao se levantar para a coleta de exame de urina.

**Exames complementares** – Hemograma: hemoglobina: 12,8g/dL; Ht: 50%; Leucócitos totais: 3.900/mm<sup>3</sup>, Plaquetas: 51.000/mm<sup>3</sup>. Exame de urina: Densidade: 1.035; piócitos: -5/campo (normal: -5/campo); hemácias: 700.000/mm<sup>3</sup>; muco ++; células epiteliais: ++, proteínas: +; hemoglobina: ++. Ultra-sonografia de abdome: presença de grande quantidade de líquido em cavidade abdominal; vesícula biliar distendida, paredes grossas e conteúdo anecóico.

36

### Questões

1. Quais são as hipóteses diagnósticas para o caso?
2. Em caso de suspeita de dengue dê a classificação estadiamento.
3. Comente o atendimento do caso. Você teria uma abordagem clínica diferente?

4. Destaque quatro elementos da história clínica que você considera potenciais indicadores de gravidade neste caso:

### Caso clínico 7 (continuação)

A paciente foi internada para avaliação. Às 19 horas, com base no quadro clínico e laudo de ultra-sonografia, foi feita a hipótese diagnóstica de abdome agudo – apendicite aguda (?). Solicitados RX de tórax e de abdome, em pé e deitada.

Duas horas após a internação, durante a realização do RX, a paciente apresentou novo episódio de lipotímia e foi reavaliada pelo médico de plantão.

Exame Físico Geral - Ao exame apresentava-se desidratada +/4, queixando-se de intensa dor abdominal, PA deitada: 90x60mmHg, PA sentada: 70x40mmHg. Pulso: 110ppm. RX de tórax e abdome: nada digno de nota.

**Dos fatos** – O plantonista inquiriu os familiares a respeito de casos de dengue no bairro ou na família. A mãe recordou que a paciente havia estado seis dias antes do início dos sintomas na casa da tia, onde três primos estavam com sintomas de dengue (SIC).

**Conduta** – Solicitados novos exames e prescrito Ringer Lactato 1.000ml em uma hora e, a seguir, 1.000ml em quatro horas. Coletado sangue para isolamento viral de dengue. Ht: 55%; Plaquetas: 30.000/mm<sup>3</sup>.

Exame Físico Geral - Cinco horas após a internação o exame físico revelava: PA deitada: 100x60mmHg; sentada: 95x60mmHg; Pulso: 100ppm. Apresentou diurese de 100ml desde as 21 horas do dia anterior. Mantida hidratação intra venosa com soro fisiológico 1.000ml em quatro horas. Dez horas após a internação apresentava: PA deitada: 110x65mmHg, sentada: 110x65mmHg, Pulso: 88ppm. Melhora da tontura e da dor abdominal.

**Terceiro dia de internação** – Paciente evoluindo bem, afebril. Ht: 44%; Plaquetas: 40.000/mm<sup>3</sup>. No 4º dia de internação, paciente evoluindo bem, afebril, boa diurese, melhora dos sintomas. Ht:40%. Plaquetas: 76.000/mm<sup>3</sup>.

Alta hospitalar com seguimento no ambulatório.

Resultado do Isolamento Viral: DEN 2.

## Questões

5. Dê o estadiamento evolutivo com 10 horas após internação e a classificação final do caso:
  
6. Comente a conduta terapêutica tomada neste caso. Você faria diferente?
  
7. Você concorda com os critérios utilizados para dar alta a esta paciente?

### Caso clínico 8

**Identificação** – D.V.S., masculino, 55 anos, motorista, residente em Goiânia, GO.

**História da doença atual** – Em 27/12/01 deu entrada no pronto-socorro, trazido por familiares, referindo um episódio de fezes enegrecidas, dor abdominal intensa, sensação de desmaio e aparecimento de manchas roxas pelo corpo. Referiu que há quatro dias iniciou febre não aferida, cefaléia frontal, mialgia generalizada, náuseas e vômitos. A esposa referia que o paciente era etilista crônico e portador de úlcera péptica, com episódios esporádicos de hematêmese.

Negava viagens nos últimos dois meses e episódio anterior de dengue, relatava ser vacinado contra febre amarela em 2000. O paciente trabalhava como coveiro no cemitério da cidade. A esposa referia presença de ratos no domicílio.

**Exame físico geral** – Mau estado geral, desidratado ++/4, agitado, anictérico, acianótico. Temperatura axilar de 37,5°C, PA deitado: 80x40mmHg. PA sentado: 60x? mmHg. Pulso: 120ppm. Peso: 78kg. Pele: petéquias e sufusões hemorrágicas difusas em tronco e em face. Segmento cefálico: hemorragia subconjuntival e gengivorragia. Tórax: murmúrio vesicular diminuído à ausculta, frêmito toráco-vocal diminuído à palpação e submacicez a percussão em base direita. Coração: bulhas taquicárdicas, dois tempos. Abdome: doloroso à palpação profunda, sem visceromegalias. Neurológico: rigidez de nuca presente ++/4. Prova do laço positiva.

**Exames complementares** – Hemograma: hemoglobina: 8,9g/dL, Ht: 32%, Plaquetas: 11.000/ mm<sup>3</sup>, Leucócitos totais: 1.900 cels/mm<sup>3</sup>, bastões: 2%, segmentado: 26%, linfócitos: 40%. Líquor: aspecto hemorrágico, xantocrômico com depósito de hemácias, citometria: 150 leucócitos/mm<sup>3</sup>, 32.000 hemácias/mm<sup>3</sup>, glicose: 62mg/dL, proteínas: 150mg/dL; bacterioscopia negativa. Coagulograma: TP: 21segs; Tempo de atividade de protrombina: 45%. AST(TGO): 59 UI/l; ALT(TGP): 148UI/l; Sódio: 129mEq/L; Potássio: 3,0mEq/L; Cálcio: 9,0mg/dL.

### Questões

1. Quais são as hipóteses diagnósticas para o caso?
2. Em caso de suspeita de dengue, qual o estadiamento?
3. Comente o atendimento do paciente. Você teria outra abordagem clínico-laboratorial?



### Caso clínico 8 (continuação)

**Conduta diagnóstica** – O paciente foi internado com as hipóteses diagnósticas de síndrome hemorrágica aguda a esclarecer e meningite meningocócica.

**Conduta Terapêutica** – Foi iniciada a reposição volêmica com Soro Ringer Lactato – 500ml, NaCl 20% – 10ml, KCl 10% – 10ml IV, 40 gotas por minuto em quatro fases; dexametasona 4mg de seis em seis horas, ceftriaxone 2g de 12/12 horas; dipirona, metoclopramida e cimetidina. Foram ainda solicitados 14U de concentrado de plaquetas e 2U de concentrado de hemácias.

**Exame físico** – Após quatro horas de evolução, o paciente apresentava-se, torporoso, afebril, má perfusão periférica. PA deitado: 70x40mmHg; FC: 120bpm. Foi entubado e colocado em ventilação mecânica. Não foi possível realizar a transfusão, devido à falta de acesso venoso.

Com seis horas de evolução, apresentou parada cardio-respiratória, sem resposta às manobras de ressuscitação.

22/2/2001 – Resultado da imuno-histoquímica positivo para dengue.

### Questões

4. Dê a classificação final do caso à internação.

5. Comente a conduta terapêutica deste caso.

### Caso clínico 9

**Identificação** – Y.K.F, masculino, 58 anos, agricultor, residente em Belém, PA.

**História da doença atual** – Em 18/1/2000 procurou atendimento médico de urgência com história de há três dias início de febre não aferida, acompanhada de sudorese, cefaléia, astenia, episódios de fezes líquidas. No dia anterior ao atendimento percebeu vermelhidão no corpo, acompanhado de prurido, sobretudo de extremidades. Apresentou ainda um leve episódio de gengivorragia e epistaxe poucas horas antes do atendimento.

**História progressa** – Havia informação de litíase renal, angina pectoris e acidente isquêmico transitório em 1995, toxoplasmose ocular e uso moderado de álcool.

**Exame físico geral** – Regular estado geral, corado, hidratado, anictérico, acianótico. Temperatura axilar de 38°C, PA deitado: 130x90mmHg. PA sentado: 130x90mmHg. Pulso: 80ppm. Peso: 72kg. Pele: exantema maculopapular em membros superiores e petequial em membros inferiores. Segmento cefálico: sem alterações. Tórax: pulmões livres, bulhas rítmicas, dois tempos, sem sopro. Abdome: normotenso, indolor à palpação, sem visceromegalias. Neurológico: sem alterações.

**Exames complementares** – Hemograma: hemoglobina: 13,5g/dL, Ht:43%, Plaquetas: 60.000/mm<sup>3</sup>, Leucócitos totais: 2.800/mm<sup>3</sup>, eosinófilos: 3%, monócitos: 3%, neutrófilos: 69% linfócitos: 25%. ALT: 66 UI/l, AST: 99 UI/l.

41

### Questões

1. Quais são as hipóteses diagnósticas para o caso?
2. Em caso de suspeita de dengue qual o estadiamento clínico?
3. Comente o atendimento do paciente. Você teria outra abordagem clínica?

### Caso clínico 9 (continuação)

**Conduta terapêutica** – O paciente ficou em observação por algumas horas e recebeu hidratação venosa. Evoluiu bem, sem queixas, recebendo alta para seguimento ambulatorial. No quinto dia de doença, retornou ao pronto-socorro queixando-se de piora da astenia e anorexia.

**Exame físico geral** – Temperatura axilar de 36,8°C, PA deitado: 120x80mmHg e exantema petequial um pouco mais exacerbado em relação ao atendimento anterior. O paciente foi internado e passou a receber hidratação parenteral. No primeiro dia de internação, apresentou retenção urinária aguda. O exame urológico revelou apenas ligeira hipertrofia prostática. Apresentou um pico febril de 38°C. No segundo dia de internação, o paciente mantinha a retenção urinária, requerendo o uso da sonda vesical. Referia melhora do apetite e apresentou um pico febril de 38,5°C. No quarto dia de internação, começou a apresentar sonolência e dificuldade de deambulação.

**Exames complementares** – Hematócrito: 42%, Leucócitos totais: 9.500 mm<sup>3</sup>, plaquetas: 116.000/mm<sup>3</sup>. RX de tórax normal. No quinto dia de internação, passou a apresentar soluços e períodos de agitação intercalados com períodos de sonolência. Precisava de ajuda para se alimentar. No sétimo dia de internação, o exame neurológico revelou paralisia flácida sensitivo-motora de membros inferiores. O paciente voltou a apresentar febre elevada.

**Exames complementares** – Leucócitos: 18.000/mm<sup>3</sup>, com 84% de neutrófilos, Ht: 45% e Plaquetas: 160.000/mm<sup>3</sup>, Líquor Cefalorraquidiano: 21 células/mm<sup>3</sup> com 100% de mononucleares, proteínas: 89mg/dL, glicose e cloretos normais. A tomografia e a ressonância magnética de crânio e coluna foram normais. A tomografia de tórax revelou processo pneumônico bilateral.

**Conduta terapêutica** – O paciente foi tratado com ceftriaxone intra venoso 2g/dia, por sete dias, com desaparecimento da febre e posterior regressão das imagens radiológicas de pulmão. Do 8º ao 11º dia de internação o quadro não se alterou. No 12º dia de internação, queixou-se de diminuição da acuidade visual esquerda. O exame oftalmológico revelou coriorretinite cicatricial, compatível com toxoplasmose ocular antiga sem sinais de reativação.

### **Caso Clínico 9 ( continuação)**

No exame de isolamento viral do sangue colhido em 19/1/2000 (quarto dia de doença), foi confirmada infecção pelo DEN 2. A sorologia pareada para dengue mostrou conversão sorológica significativa (quaduplicação dos títulos). A hemocultura e urocultura foram negativas. Exames para outros arbovírus mais prevalentes na região amazônica foram negativos, assim como exames realizados no sangue e no líquido para sífilis, cisticercose, toxoplasmose, micoses, EBV, HIV, hepatites e lupus eritematoso sistêmico. A avaliação cardiológica não confirmou o diagnóstico de miocardite e o diagnóstico neurológico foi de mielite transversa. O paciente usou sonda vesical durante todo o período de internação, tendo recebido alta no 28º dia e encaminhado para tratamento fisioterápico. A recuperação do quadro de paralisia flácida levou cerca de seis meses.

### **Questões**

4. Comente a evolução deste caso. Que outras evoluções atípicas de dengue você conhece?

5. Qual a classificação final do caso?

**Módulo II**

**Dengue em criança**

**Abordagem epidemiológica**

### Caso clínico 1

**Identificação** – K.G.R.A., feminino, 4 anos de idade, residente no município A, bairro Nova América.

**História da doença atual** – Foi atendida na unidade básica do Programa de Saúde da Família no dia 21/12/2005, com história de dois dias de febre, recusa alimentar, hipoatividade e tosse esporádica. A mãe relata que hoje observou manchas vermelhas pelo corpo da criança. Nega vômito, diarreia ou outros sinais e sintomas.

**Exame físico geral** – Regular estado geral, hidratado, acianótico, eupnéico, anictérico e temperatura axilar de 39°C. Pele: exantema do tipo morbiliforme mais evidente em face e tronco. Orofaringe: hiperemiada. Otoscopia: sem alterações. Ausculta pulmonar: murmúrio vesicular presente sem ruídos adventícios. Ausculta cardiovascular: ritmo cardíaco regular, bulhas em dois tempos, normofonéticas, sem sopro. Abdome: normotenso, indolor, sem visceromegalias, ruídos hidro-aéreos presentes e normais. Neurológico: sem alterações.

### Questões

1. Quais são as hipóteses diagnósticas que você faria para este caso?
  
  
  
  
  
  
  
  
  
  
2. Há alguma informação adicional da história clínica que você considera relevante e que não foi obtida? Se sim, diga qual (quais).

### Caso clínico 2

**Identificação** – R.E.G., feminino, 12 anos, residente no Município A, bairro Nova América.

**História da doença atual** – No dia 24/3/05 foi atendida no hospital infantil por estar apresentando há cinco dias febre alta, mialgia, artralgia, anorexia e vômitos persistentes.

**Exame físico geral** – Peso: 38kg, desidratada grau II, afebril, Otoscopia: nada digno de nota, Orofaringe: amígdalas hiperemiadas. Ausculta cardiovascular: ritmo cardíaco regular, 2 Tempos, Bulhas normofonéticas, PA 100x70mmHg, pulmões murmúrio vesicular rude, abdome: flácido sem visceromegalias. Alta com sintomáticos.

**Evolução** – 25/3/05 retornou com piora da náusea, anorexia. Apresentava prova do laço (+), pulmões livres, abdome nada digno de nota. Internada para avaliação.

**Exames complementares** – Hemograma 25/3/05 – hemácias: 4 milhões, hemoglobina 12g/dL, Ht 37%, Plaquetas: 200.000/mm<sup>3</sup>, leucócitos: 1.400/mm<sup>3</sup>, bastões; 8%, segmentado: 32%, eosinófilo: 4%, basófilos: 0, linfócitos: 54%, plasmócito: 0.

### Questões

1. Quais as hipóteses diagnósticas para esse caso?
  
  
  
  
  
  
  
  
  
  
2. Destaque três elementos no quadro clínico que sustentam cada hipótese diagnóstica.

3. Há alguma informação adicional que você considera relevante e que não foi obtida? Se sim, qual(is)?

Leia a continuação dos casos clínicos 1 e 2 e responda as questões.

### Caso clínico 1 (continuação)

**Conduta diagnóstica** – O médico fez inicialmente hipótese diagnóstica de amigdalite estreptocócica. No retorno com 48 horas foi levantada a hipótese de dengue. Solicitado hemograma, sorologia e isolamento viral para dengue.

**Conduta terapêutica** – Conduta inicial com eritromicina e dipirona. No retorno com 48 horas não havendo melhora do quadro, suspendeu eritromicina. Observação com hidratação oral e sintomáticos até resultado do hemograma.

**Evolução** – No retorno com 48 horas, apresentava vômitos (com cinco episódios ao dia), mantendo febre alta, cefaléia e exantema generalizado. A mãe refere que há mais ou menos oito dias esteve em Tocantins juntamente com a criança, onde relata casos semelhantes. Após observação por quatro horas, houve melhora clínica, tendo alta com orientações sobre sinais de alarme e reavaliação com 24 horas.

**Exames complementares** – Leucócitos  $6.000/\text{mm}^3$ , Ht 34%, plaquetas  $132.000/\text{mm}^3$ .

**Os fatos** – O resultado da sorologia foi negativo e do isolamento viral só foi processado após três meses pelo laboratório de referência, em função de problemas técnicos. Como resultado, foi isolado Den-3. Pelo atraso do processamento do exame, a vigilância epidemiológica não foi capaz de detectar precocemente a introdução do vírus.



### **Caso clínico 2 (continuação)**

**Conduta diagnóstica** – No primeiro atendimento o diagnóstico foi de amigdalite e prescrito amoxicilina.

**Exame físico geral** – Evolução 26/3/05 – Regular estado geral, hidratada, petéquias em região cervical e membros inferiores, persiste a febre. Foi coletado material para sorologia de dengue e mantida a prescrição. Prova do laço positiva e presença de petéquias e exantema em membros inferiores.

**27/3/05** – Regular estado geral, hidratada, afebril, petéquias disseminadas em membros inferiores e região glútea.

**28/3/05** – Regular estado geral, afebril, aceitando dieta, estabilização das petéquias. Ausculta cardiovascular: Ritmo cardíaco regular, em 2 Tempos, bulhas normofonéticas, sem sopros, Pulmões: nada digno de nota, abdome flácido. Prescrito soro glicosado – 500ml. Solicitado hemograma de controle.

**Os fatos** – No nono dia de evolução, a paciente apresentava melhora clínica, hidratada, afebril, sem queixas. Hemograma sem alteração. Foi realizado coleta de segunda amostra para sorologia.

O resultado emitido após dez dias da coleta foi IgM positivo para dengue.

## Módulo II

# Dengue em criança

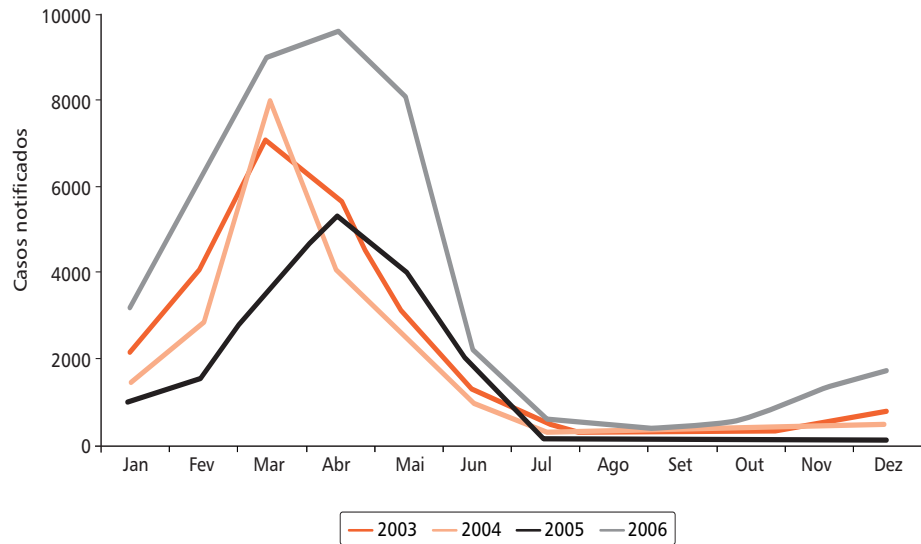
### Atividade 1

Análise de situação baseada na informação epidemiológica do município

## Atividade 1 – Análise de situação baseada na informação epidemiológica do município

### Informações epidemiológicas do bairro Nova América

Casos notificados de dengue segundo mês de ocorrência, município A, 2003 a 2006.



50

### Questões

1. Em sua opinião qual dos casos a solicitação dos exames específicos para dengue foi mais útil, sob o aspecto da vigilância epidemiológica?

2. Como assessor da vigilância epidemiológica desse município, o que você sugere para resolver o problema de como evitar a sobrecarga de exames solicitados ao laboratório de referência estadual? Que critérios devem ser observados para solicitação do isolamento viral?

## Módulo II

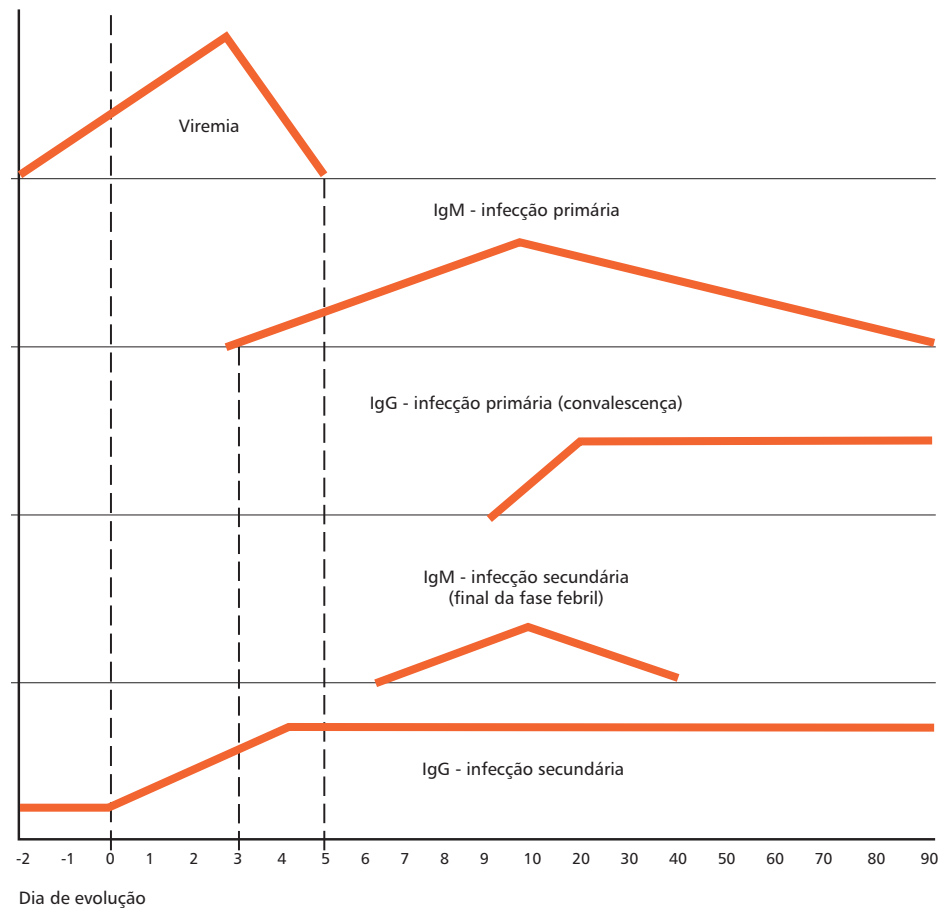
# Dengue em criança

### Atividade 2

Análise de gráfico baseada no comportamento da viremia e resposta imunológica na infecção por dengue

## Atividade 2 – Análise de gráfico baseada no comportamento da viremia e resposta imunológica na infecção por dengue

Analise o gráfico abaixo, que mostra o comportamento da viremia e da resposta imune (primária e secundária) na infecção pelo vírus da dengue e responda as questões seguintes.



### Questões

1. Explique os resultados dos exames diagnósticos nos casos 1 e 2.

O isolamento viral é realizado tanto no período epidêmico quanto no período não epidêmico, sob a orientação da vigilância epidemiológica.

2. Como você procederia nos casos 1 e 2, em relação ao diagnóstico etiológico?

3. Descreva as possíveis interpretações para os resultados de sorologia abaixo:

3.1 paciente com IgM positiva sem dosagem de IgG:

3.2 paciente com IgM positiva e IgG negativa:

3.3 paciente com IgM positiva e IgG positiva:

3.4 paciente com IgM negativa e IgG positiva:

Módulo II

Dengue em criança

Diagnóstico e manejo clínico



### Caso clínico 3

**Identificação** – K.C.S., 28 dias de vida, feminino, residente em um município do Maranhão, data de nascimento: 19/1/07, deu entrada em serviço de urgência em 16/2/07.

**História da doença atual** – Mãe relatava quadro de febre iniciada no dia 16/2/07, não mensurada, com presença de choro. Hemograma com leucopenia, anemia, plaquetas. 158.000/mm<sup>3</sup> e urina rotina normal.

**Conduta terapêutica** – Foi internada, sendo iniciada hidratação venosa e ampicilina endovenosa, mantida por 24 horas. Em 19/02/07 repetiu-se hemograma, apresentando hemoconcentração em relação ao anterior (38%), leucócitos totais de 6.100/mm<sup>3</sup>, linfócitos: 61,3%, linfócitos atípicos 23%, plaquetas: 110.000/mm<sup>3</sup>. Fez ainda: Na de 124mEq/l, VDRL: negativo e urina rotina normal. Relato de surgimento de petéquias em membros, após garroteamento para punção venosa.

**Exame físico geral** – Em 19/02/07 regular estado geral: eupnéica, acianótica, hidratada, anictérica, com pulsos finos, porém com extremidades bem perfundidas, discreto edema de pálpebras, pele marmórea, com presença de petéquias, ausculta pulmonar livre, abdome distendido, sem visceromegalias.

Foi contatado com unidade de referência para transferência da menor.

56

### Questões

1. Quais são as hipóteses diagnósticas para o caso?
  
  
  
  
  
  
  
  
  
  
2. Há alguma informação adicional que você considera relevante que não foi obtida? Se sim, indique quais?

### Caso clínico 3 (continuação)

Realizou antes da transferência, no dia 19/2/07, em outro hospital de urgência municipal, US de tórax e de abdome, com laudos normais.

**Hipóteses diagnósticas** – No atendimento foram levantadas as seguintes hipóteses: dengue/FHD? Septicemia? Infecção congênita (citomegalovirose?). A menor deu entrada à noite no Hospital de Referência, sendo internada.

**História da doença atual** – Mãe relatou que a febre iniciou no dia 16/2/07, durando até a madrugada de 18/2/07, acompanhada de gemência. Negava vômitos, diarreia, hipotermia, choro freqüente. Mãe referiu que também apresentou quadro febril no final de janeiro de 2007, acompanhada de cefaléia, mialgia, dor retroorbitária, seguido de exantema e prurido. Relatava muitos casos suspeitos de dengue no seu bairro.

**Exame físico geral** – peso: 3.900g, PA: 90 x 60mmHg (?), regular estado geral, eupnéica, desidratada (+/4+), com pele marmórea, principalmente em membros inferiores, petéquias em dorso de mãos e pés e equimoses em palma da mão direita, bom enchimento capilar, acianótica. Ausculta cardiovascular e pulmonar nada digno de nota. Abdome - distendido, porém flácido, com fígado palpável a 3 cm do rebordo costal direito. Sistema nervoso – nada digno de nota.

**Hipóteses diagnósticas** – Dengue? Infecção congênita?

Exames solicitados: hemograma, albumina, TAP, ionograma, transaminases, creatinina, uréia, sorologia para citomegalovírus e toxoplasmose; hidratação venosa com volume hídrico: 120ml/kg/dia, Na:3mEq/Kg/dia (70mOsm/l), K:1mEq/kg/dia, ranitidina e seio materno livre.

**Resultado de exames** – hemograma: leucócitos: 4.400/mm<sup>3</sup>; (segmentado: 4%, linfócito: 82,9%, monócito: 9,1, Eosinófilo: 0, bastão: 3,6%, hemoglobina: 12,2g/dL, Ht: 35%, plaquetas: 101.000/mm<sup>3</sup>, Albumina: 3,5g/dL, Creatinina: 0,3mg%, Uréia: 15mg%, TGO: 304U/l, TGP: 190U/l, Mg: 2,2mg%, Na: 138mmol/l, K: 4,9 mmol/l, Ca: 1,35mmol/l, TP: 16,6s, com 71,3% de atividade e INR; 1,23.

57

### Questão

1. Comente a conduta tomada. Você faria diferente?

### Caso clínico 3 (continuação)

**20/2/07** – Evoluiu com melhora do estado geral, sem febre, aceitando o seio, diurese freqüente, petéquias presentes e edema periorbitário. PA: 90x 60mmHg.

**Conduta** – Colhido novo hemograma e isolamento viral, mantido hidratação venosa.

**Exames complementares** – Hemograma leucócitos: 5.500/mm<sup>3</sup> (neutrófilos: 5%, linfócitos: 89%, linfócitos atípicos: 3%, monócitos: 3%), hemoglobina: 13,2g/dL, Ht: 37,5%, plaquetas: 76.000/mm<sup>3</sup>.

**21/2/07** – Evoluiu sem intercorrências, sendo mantido hidratação venosa. Hemograma leucócitos: 7.300/mm<sup>3</sup> (neutrófilos: 4,6%, linfócitos: 84,7%, monócitos: 8,7%, eosinófilos: 1,1%), hemoglobina: 11,1g/dL, Ht: 33,5%, plaquetas: 138.000/mm<sup>3</sup>.

**22/2/07** – Estável, boa diurese, afebril, boa perfusão, com involução de equimoses e petéquias. Colhido sorologia para dengue – IgM. Alta hospitalar.

**28/2/07** – Sorologia para dengue IgM positiva. Aguardando sorologia para dengue da mãe.

### Questão

1. Dê o estadiamento evolutivo e a classificação final do caso.

#### Caso clínico 4

**Identificação** – M.S.M., 5 anos, masculino, residente em bairro da periferia de Manaus, onde há transmissão de malária.

**História da doença atual** – Criança encaminhada ao serviço de urgência pelo ambulatório da unidade de referência em 20/11/01 com história de febre alta não aferida, contínua, acompanhada de cefaléia, calafrios, mialgias e artralguas há quatro dias. No dia do atendimento, além dos sintomas referidos, apresentou vômitos e gengivorragia após higiene dentária.

**Exame físico geral** – Bom estado geral, desidratado +/4, descorado +/4, eupnéico, anictérico. Temperatura axilar de 39°C. PA: não aferida. Frequência cardíaca: 96bpm. Peso: 24kg. Pele: sem lesões. Segmento cefálico e tórax: sem alterações. Abdome: normotenso, fígado a 2 cm do rebordo costal direito, indolor, Neurológico: sem alterações.

**Exames complementares** – Hemograma: hemoglobina: 10,5/mm<sup>3</sup>; Ht: 34,1%; leucócitos totais: 3.800/mm<sup>3</sup>, linfócitos: 40%, sendo 3% linfócitos atípicos; plaquetas: 42.000/mm<sup>3</sup>.

#### Questões

1. Cite pelo menos 5 hipóteses diagnósticas para o caso.
2. Destaque os elementos no quadro clínico e laboratorial que sustentam as suas duas principais hipóteses diagnósticas.
3. O que sugere a presença de atipia linfocitária?

#### Caso clínico 4 (continuação)

Foi transferido para a unidade de internação, mantendo o quadro de febre e vômitos. Foi solicitada a pesquisa de plasmódio (gota espessa) que evidenciou infecção por *P. falciparum* +/2 (40 a 60 parasitas por 200 campos). No mesmo dia foi iniciada a terapêutica específica.

**Exames complementares** – Hemograma: Ht: 32%; Plaquetas: 28.000/mm<sup>3</sup>; Leucócitos totais: 3.100/mm<sup>3</sup>. Enzimas hepáticas: AST(TGO): 41 UI/l, ALT(TGP): 76 UI/l. A pesquisa de plasmódio no segundo dia de internação foi negativa, acompanhada de regressão da sintomatologia. No terceiro dia de internação a plaquetometria era de 164.000/mm<sup>3</sup> e o paciente recebeu alta para seguimento ambulatorial.

#### Questões

4. Comente a evolução dos parâmetros laboratoriais. São compatíveis com suas hipóteses diagnósticas iniciais?

### Caso clínico 5

**Identificação** – C. A. S. M., feminino, 3 anos, residente no Rio de Janeiro.

**História da doença atual** – No dia 1/4/2003, iniciou o quadro com febre alta, vômitos, diarreia, tosse, apatia, dor abdominal. Foi levada ao pronto-socorro onde foi medicado com pen-procaína, dipirona, aerosol com soro fisiológico, berotec e atrovent. Alta com orientação e prescrição de sulfatrimetropim, dipirona e revenil expectorante.

**Evolução** – 4/4/03 – Retornou ao pronto-socorro com exantema, petéquias em tronco e membros inferiores, edema facial e de membros inferiores.

**Conduta terapêutica** – Sintomáticos. 6/4/03 – Retornou ao pronto-socorro, medicada com antitérmico e anti-histamínico. Persistiu febre, tosse, diarreia e dor abdominal.

**Conduta** – Sintomáticos e alta.

**Exame físico** – Em (6/4/03) apresentava-se prostrada, anictérica sem adenomegalias. Temperatura axilar de 39°C. Segmento cefálico: sem alterações. Abdome: distendido.

Neurológico: sem alterações. Outros exames não registrados.

### Questões

1. Quais são as hipóteses diagnósticas que você faria para este caso até o momento?

2. Há alguma informação adicional da história clínica que você considera relevante e que não foi obtida? Se sim, diga qual (quais).

### Caso clínico 5 (continuação)

**Conduta diagnóstica** – No primeiro atendimento no pronto-socorro o médico suspeitou de amigdalite. No quinto dia de evolução as hipóteses diagnósticas foram dengue, escarlatina e alergia à sulfa.

**Evolução** – Em 7/4/03 procurou o hospital materno infantil, com exacerbação do quadro, exantema, edema e persistência das petéquias. Foi feita avaliação pelo pediatra com as seguintes descrições: lesões avermelhadas pelo corpo, prurido e pulmões limpos. Foi feita hipótese diagnóstica de urticária e, por falta de vagas, foi transferido para outro hospital. No mesmo dia, foi internada com diagnóstico de urticária e medicada com dexametasona e loratadina.

**8/4/03** – Mantida hipótese diagnóstica e medicação, foi acrescida hidrocortisona, evoluindo com urticária gigante, piora do edema de membros inferiores e na face. Temperatura 36°C.

**09/4/03** – Persistiram os sintomas e foi mantida a medicação.

**Exames complementares** – 8/4/2003: Hemograma completo: Hemácias: 4.400.000/mm<sup>3</sup>, hemoglobina: 10,6g/dL, Ht: 31,8%, Leucócitos: 4.320/mm<sup>3</sup>, Segmentado: 15%, Linfócitos: 74%, Monócitos: 8%, Eosinófilos: 0, Plaquetas: 193.000/mm<sup>3</sup>.

**Os fatos** – No 10º dia de doença recebeu alta com melhora parcial dos sintomas. Após a alta a avó levou a criança para a unidade de saúde, onde foi solicitado sorologia para dengue.

**22/4/2003** – Resultado da sorologia para dengue IgM positivo.

## Módulo II

# Dengue em criança

### Atividade 3

Elaboração de protocolo para atendimento de um caso suspeito de dengue



### **Atividade 3 – Elaboração de protocolo para atendimento de um caso suspeito de dengue**

1. Proponha um protocolo mínimo para o atendimento de um caso suspeito de dengue (anamnese e exame físico).

2. Considerando que os casos discutidos são suspeitos de dengue, dê a classificação conforme solicitado:

**Caso 2, em 25/03/2005**

**Caso 3, em 19/02/2007**

**Caso 4, no quinto dia de doença**

### Caso clínico 6

**Identificação** – E.E.S, masculino, 4 anos, morador de Vitória, Espírito Santo, no dia 5/2/2003 (pico da epidemia de dengue na cidade) deu entrada no hospital de emergência, apresentando petéquias em tronco, face, membros inferiores e choque.

**História da doença atual** – Segundo informação da mãe, os sintomas iniciaram no dia 4/2/2003 com febre, cefaléia, mialgia e “manchas avermelhadas” em orofaringe, com agravamento do quadro clínico horas antes de ir ao hospital.

**Exames complementares** – Na emergência foi coletado material para hemograma e se obteve o seguinte resultado: Leucócitos:  $4.400/\text{mm}^3$ , Ht: 36 %, Plaquetas:  $51.000/\text{mm}^3$ .

### Questões

1) Cite pelo menos cinco hipóteses diagnósticas para o caso.

2. Destaque os elementos no quadro clínico e laboratorial que sustentam as suas duas principais hipóteses diagnósticas.

### Caso clínico 6 (continuação)

**Hipóteses diagnósticas** – O médico fez hipótese diagnóstica de dengue grave, baseado no hemograma e quadro clínico.

**Evolução e conduta** – Foi coletado material para confirmação laboratorial para dengue. Após duas horas de internação evoluiu com PCR, feito manobras, não obtendo êxito. Choque e óbito. O médico da emergência imediatamente ligou para a vigilância epidemiológica para notificar o caso de óbito por FHD, baseado na plaquetopenia e situação epidemiológica local. A epidemiologia discutiu outra hipótese diagnóstica e solicitou uma punção líquórica pós-morte para ser encaminhada para o laboratório de referência do estado.

**Os fatos** – Os resultados laboratoriais foram: Bacteriscopia – Diplococos Gram Negativo, Cultura de 24hs – Neisseria meningitidis B. Resultado obtido pela técnica do PCR – Neisseria meningitidis B sorotipo B47OP11915.

### Questões

3. Comente a evolução dos parâmetros laboratoriais. São compatíveis com suas hipóteses diagnósticas iniciais?

### Caso clínico 7

**Identificação** – E.R.S., 14 meses de idade, feminino, residente em Boa Vista, encaminhado do serviço de urgência em 12/5/2003, às 17 horas, para o hospital de emergência.

**História da doença atual** – Início do quadro há seis dias com febre alta, tosse e dispnéia. No segundo dia de doença, procurou o serviço de urgência sendo diagnosticado pneumonia.

**Conduta terapêutica e evolução** – Foi medicado com azitromicina e fez uso por dois dias. Não apresentando melhora, procurou novamente o serviço sendo aconselhada a continuar com a medicação. No quinto dia de evolução surgiram petéquias, inicialmente nos membros inferiores que se disseminaram rapidamente, inquietação e choro fácil. Ocorreu piora do estado geral e desaparecimento da febre.

**Antecedentes pessoais** – Bronquite e pneumonias. História de doença exantemática na família (mãe e prima) em 27/4/03.

**Exame físico (12/5/03)** – Peso: 10kg, temperatura axilar de: 35,4°C. Presença de lesões petequias por toda a superfície corporal, Ausculta cardíaca: sem alterações. Ausculta Pulmonar: presença de roncospasmos disseminados, Abdome: globoso, fígado palpável a 2cm do rebordo costal direito.

Resultado de Exame - Plaquetas: 51.000/mm<sup>3</sup>.

67

### Questões

1. Quais são as hipóteses diagnósticas para o caso a partir do quinto dia de doença?
  
  
  
  
  
  
  
  
  
  
2. Destaque cinco elementos no quadro clínico que sustentam suas principais hipóteses diagnósticas.

### Caso Clínico 7 (continuação)

**Hipóteses diagnósticas** – Farmacodermia, meningococemia, malária e dengue. Foi solicitado: hemograma, transaminases e albumina.

**Conduta terapêutica** - Encaminhada para internação com hidratação oral e sintomáticos.

**Resultado de exames** – Em 12/5/03, Leucócitos: 12.300/mm<sup>3</sup>; Ht: 27,9%, Plaquetas: 37.000/mm<sup>3</sup>, Albumina: 3.0g/dL.

**Exame físico geral** – Em 13/05/03, criança afebril, chorosa, largada, petéquias difusas sem outros sangramentos. Fígado palpável e doloroso a 2cm do rebordo costal direito.

**Resultados de exames** – Em 13/5/03, Ultra-sonografia: hepatomegalia e espessamento de parede de vesícula. Presença de pequena quantidade de líquido em cavidade abdominal. Rx tórax: discreto infiltrado bilateral, ausência de condensações.

**Pesquisa de plasmodium** – Negativa, Leucócitos: 8.500/mm<sup>3</sup>, Ht: 29,8%, hemoglobina: 10.0g/dL; Plaquetas: 35.000/mm<sup>3</sup>.

**Conduta terapêutica** – Prescrição após resultado dos exames – hidratação venosa: soro fisiológico – 200ml (fase rápida 20ml/kg em 20 minutos) em 3 fases. Controle hídrico, registrar sangramentos, Pressão arterial de 4/4 horas, não administrar medicação intramuscular.

**Evolução** – 14/5/03 – Paciente com melhora aparente da distribuição petequial, boa diurese, ausência de tosse, dispnéia ou febre.

Exames laboratoriais: Ht: 27%, Plaquetas: 119.000/mm<sup>3</sup> e albumina: 3.3g/dL.

**15/5/03** – Alta hospitalar para acompanhamento ambulatorial.

**25/5/03** – Resultado da sorologia para dengue IgM positivo.

68

### Questões

3. Comente a conduta tomada no dia 13/5/2003.
4. Dê o estadiamento clínico no dia 13/5/2003.
5. Qual a classificação final do caso?
6. Comente a conduta tomada para o caso, durante a internação. Você faria diferente?

### Caso Clínico 8

**Identificação** – A.E.L.S.L., 2 anos e 3 meses, feminino, residente em um município do Piauí, encaminhada de hospital local e do hospital de urgência de Teresina. Deu entrada em hospital de referência em 28/12/06.

**História da doença atual** – Mãe relatava febre alta iniciada em 23/12/06, acompanhada inicialmente de vômitos. Procurou auxílio em hospital do seu município no primeiro dia de doença, sendo feita medicação antitérmica e encaminhada para casa. No segundo dia de doença, persistia febre alta, acompanhada de mialgia de membros inferiores e de surgimento de dor abdominal, levando a procurar novamente assistência médica no mesmo hospital. Apresentou na urgência crise convulsiva generalizada, sendo controlada com medicação e sendo aplicado soro venoso (SIC). Foi dada alta hospitalar, retornando para casa.

No terceiro dia de doença, os pais relatavam piora do quadro, com febre, inapetência, surgimento de edema, dor abdominal intensa e constipação. Procurou pela terceira vez o auxílio médico no hospital, sendo administrado antitérmico. Os pais solicitaram realização de exames, porém o médico informa que não havia necessidade. Evoluiu no setor de observação do hospital local, com um episódio de hematemese. Foi encaminhada para hospital de urgência de Teresina no dia seguinte e transportada em ambulância durante 1 hora e meia, sem suporte de hidratação venosa e sem assistência médica.

69

### Questões

1. Há alguma informação adicional que você considera relevante que não foi obtida? Se sim, indique quais?
  
2. Comente o atendimento até o momento.

### Caso clínico 8 (continuação)

**Em 26/12/06** – Deu entrada no hospital de urgência de Teresina, onde ficou internada por dois dias. Segundo relato de encaminhamento, a menor chegou desidratada, hipoativa, com difícil acesso venoso; apresentou febre.

**Conduta** – Foi realizada dissecação venosa em membro superior esquerdo, hidratação rápida de expansão, iniciada cefalotina e passada sonda gástrica.

**Exames** – hemograma: leucócitos:  $15.900/\text{mm}^3$  (neutrófilos – 76,7%, linfócitos: 14,5%, monócitos: 8,6%, eos: 0,1% , basófilos: 0,1%, hemoglobina: 16,1g/dL, Ht: 47%, plaq:  $71.000/\text{mm}^3$ . Ultrason de abdome com pequena quantidade de líquido em cavidade abdominal (ascite) e pequeno derrame pleural à direita. Evoluiu em seguida com sangramento gengival abundante e em local de dissecação venosa, necessitando trocar de curativo várias vezes.

**Exame complementares e evolução** – Hemograma à noite: leucócitos:  $17.400/\text{mm}^3$  (neutrófilos: 64,8%, linfócitos: 23,2%, monócitos: 11,6%, eosinófilo: 0% , basófilo: 0,4%), hemoglobina: 6,3g/dL, Ht: 18,2%, plaquetas:  $43.000/\text{mm}^3$ .

**Conduta** – Foi administrado 200ml de concentrado de hemácias.

**Em 27/12/06** – Evoluiu com sonolência, melhora do sangramento e aparecimento edema generalizado, com febre baixa (SIC).

**Conduta** – Prescrito plasma fresco e concentrado de plaquetas.

### Questões

3. Quais são as hipóteses diagnósticas para o caso?
4. Destaque os elementos que sustentam suas duas principais hipóteses diagnósticas.
5. Discuta a indicação dos hemoderivados.

### Caso clínico 8 (continuação)

**Em 28/12/06** – Transferida a menor para o hospital de referência, sendo admitida com estado geral grave, sonolenta, edemaciada (++/4+), anictérica, acianótica, eupnéica, desidratada (++/4+), com sonda gástrica aberta drenando secreção escura, com dissecação venosa. Pele: com sufusões hemorrágicas em locais de punção venosa. FC: 110bpm. PA: 100 x 80mmHg. Ausculta pulmonar: frequência respiratória 30mrpm, murmúrio vesicular diminuído em base pulmonar direita, sem ruídos adventícios. Abdome: distendido, doloroso, com fígado a 3cm do rebordo costal direito, sem baço palpável.

**Conduta terapêutica** – Prescrita fase rápida de 500ml de soro fisiológico a 0,9%, ranitidina, hidratação com taxa hídrica basal, acrescida de 1/3 desta taxa sob a forma de soro fisiológico (reposição de perdas). Não foi prescrito antibiótico.

**Exames complementares** – Hemograma leucócito: 14.100/mm<sup>3</sup> (neutrófilos: 64%, bastões: 2%, linfócito: 23%, monócito: 11%, eosinófilo: 0, basófilo: 0), hemoglobina: 10,1g/dL, Ht: 30,2%; plaquetas: 57.000/mm<sup>3</sup>. Albumina: 2,8g/dL; Ca: 7mg%, K: 3,6mmol/L, Na: 141 mmol/L, Uréia: 44mg%, Creatinina: 0,6mg%, TGO (AST): 5450 U/L, TGP (ALT): 3160 U/L.

**Evolução** – Em 29/12/06, apresentou boa diurese em fraldas, com melhora do estado geral, com sonda nasogástrica com baixo débito amarelado, edemaciada (++/4+), hipocorada (+/4+), eupnéica, hidratada, com pulsos amplos. Abdome: doloroso à palpação.

**Conduta** – Mantida hidratação venosa.

**Exames realizados** – Hemograma: leucócito: 10.400/mm<sup>3</sup>, hemoglobina: 10,1g/dL, Ht: 29,9%, com 2% de eritroblastos, plaqueta: 92.000/mm<sup>3</sup>. TAP: 20,7s, com 48,8% de atividade e INR: 1,59, Albumina: 2,6g/dL, BD: 0,4mg%, BI: 0,6mg%, BT: 1mg/dL, TGO(AST): 2620 U/L, TGP(ALT): 1920 U/L.

**De 30/12/06 a 1/1/07** – Evoluiu com melhora clínica, sem relato de sangramentos, com regressão do edema e boa diurese.

Exames em (1/1/07), Hemograma: leucócitos: 5.600/mm<sup>3</sup> (neutrófilos: 39,3%; bastões: 2%; linfócito: 43,1%; monócito: 13,4%; eosinófilo: 2,6% ; basófilo: 1,6%), hemoglobina: 9,3g/dL, Ht: 29,7%, plaqueta: 376.000/mm<sup>3</sup>. Albumina: 3,7g/dL; TGO (AST): 482 U/L; TGP (ALT): 217 U/L.



### **Caso clínico 8 (continuação)**

**Em 2/1/07** – Colhido sorologia para dengue. Recebeu alta hospitalar e foi orientado retorno ambulatorial. Foi solicitada coleta de segunda amostra de sorologia para a vigilância epidemiológica de seu município (colhida em 30/1/07), devido à possibilidade da primeira apresentar-se não reagente e à demora do processamento e do envio do resultado da sorologia.

Resultado de sorologia para dengue IgM positivo, marcadores para hepatites A e B não reagentes e transaminases normais no final de fevereiro de 2007.

### **Questão**

6. Dê o estadiamento evolutivo e a classificação final do caso.

### Caso clínico 9

**Identificação** – A.S.R., feminino, 5 anos, residente em Brasília.

**História da doença atual** – Paciente atendida na unidade básica de saúde em 20/2/2003, referindo que há mais ou menos sete dias iniciou febre, cefaléia, náuseas, dores musculares e abdominal. Referiu piora da dor abdominal há dois dias.

**Exame físico geral** – Regular estado geral. Ausculta cardiovascular: normal, Ausculta pulmonar: normal, abdome: flácido, doloroso à palpação superficial, ausência de hemorragia e exantema. Prova de laço positiva.

**Exames Complementares** – Em 14/2/2003, Ht: 24%, Plaqueta: 286.000/mm<sup>3</sup>.

**Em 20/2/2003** – Ht: 34%, hemoglobina: 8,1g/dL, Hemácias: 3.000.000/mm<sup>3</sup>, Leucócito: 2.600/mm<sup>3</sup>, Plaqueta: 187.000/mm<sup>3</sup>. Prova de laço positiva.

**Conduta terapêutica** – Ficou em observação e foi hidratada.

### Questões

1. Quais são as hipóteses diagnósticas para o caso?
2. Em caso de suspeita de dengue, qual o estadiamento e justificativa?
3. Comente o atendimento do caso. Você teria uma abordagem clínica diferente?
4. Destaque elementos da história clínica e exame clínico que você considera potenciais indicadores de gravidade neste caso.

### Caso clínico 9 (continuação)

A paciente foi transferida da unidade Unidade básica de saúde para o pronto-socorro infantil.

**Exame físico geral** – Mucosa hipocorada++/4+, eupnéico, afebril, Ausculta pulmonar: normal, Ausculta cardiovascular: normal. Abdome: fígado a 2cm re-bordo costal direito. Orofaringe: hiperemia leve. Repetida prova do laço (+).

**Exames laboratoriais** – Hemácias 2.780.000/mm<sup>3</sup>, hemoglobina:6,3g/dL, Ht:24,9%, Plaquetas:86.000/mm<sup>3</sup>, Leucócitos: 3.700/mm<sup>3</sup>, mielócitos: 0, Bastão: 2%, Segmentados: 31%, Eosinófilo: 1%, Basófilos: 0, Linfócitos: 60%, Monócitos: 6%, Plaquetas: 86.000/mm<sup>3</sup>. Coagulograma normal.

**Conduta terapêutica** – Foi feito hidratação intra-venosa com soro fisiológico, dipirona 0,6ml intra venoso de seis em seis horas, bromoprida 0,4ml intra-muscular de oito em oito horas.

21/2/2003: apresentava palidez acentuada, afebril, aceitando bem a alimentação.

**Exames laboratoriais** – Foram solicitados exames de urina rotina e hemograma completo. Prescrito medicação sintomática.

**Alta hospitalar** – Em 22/2/2003 com prescrição de Benzetacil 600.000U intra-muscular.

**Diagnóstico final** – Infecção das vias aéreas superiores, anemia e abscesso periamigdaliano.

**Os fatos** – No dia 13/3/2003 foi realizada sorologia para dengue e o resultado liberado no dia 3/4/2003, foi IgM positivo para dengue.

74

### Questões

5. Dê o estadiamento clínico final do caso.

5.1 Qual a classificação final?

6. Comente a conduta terapêutica tomada neste caso. Você faria diferente?

6.1 Comente como seria a hidratação adequada.

7. Você concorda com os critérios utilizados para dar alta a esta paciente?

### Caso Clínico 10

**Identificação** – F.H.C., masculino, 4 anos, procedente da periferia de Manaus-AM.

**História da doença atual** – Em 26/2/2005 iniciou quadro súbito de febre alta intermitente, cefaléia, mioartralgias, diarreia aquosa (seis episódios de fezes líquidas ao dia), astenia e anorexia. No quarto dia de doença, evoluiu com remissão da febre, porém persistiu o quadro diarréico. Procurou a Unidade básica de saúde, sendo diagnosticada gastroenterite viral e prescritos sintomáticos (hioscina e soro de reidratação oral).

No sexto dia de doença apresentou piora significativa do estado geral, com vômitos repetidos, irritabilidade e oligúria. Procurou a unidade de referência, sendo internado.

**Exame físico geral** - Na internação apresentava mau estado geral, corado, desidratado ++/4, afebril, agitado porém lúcido, anictérico, acianótico. PA deitado: 80x50mmHg. Frequência cardíaca: 124bpm. Frequência respiratória: 32 mrm. Pele: petéquias em membros inferiores. Segmento cefálico: sem alterações. Tórax: Ausculta pulmonar com murmúrio vesicular diminuído em bases pulmonares. Ausculta cardíaca com bulhas rítmicas, 2 tempos, sem sopros. Abdome: fígado palpável a 2cm do rebordo costal direito, doloroso; Traube livre; Ruídos hidro-aéreos: aumentados. Neurológico: sem alterações.

**Exames complementares** – Hemograma: Ht: 53,1%, Plaquetas: 61.000/mm<sup>3</sup>, Leucócitos totais: 14.100/mm<sup>3</sup>, com diferencial normal. Albumina: 3,7g/dL, AST: 527 UI/l, ALT: 245UI/l.

## Questões

1. Quais são as hipóteses diagnósticas para o caso?
2. Em caso de suspeita de dengue, dê o estadiamento clínico e justificativa.
3. Comente o atendimento do paciente. Você teria outra abordagem clínica?
4. Destaque pelo menos cinco elementos presentes na evolução deste caso que você considera indicadores potenciais de gravidade.

### Caso clínico 10 (continuação)

**Conduta terapêutica** – O paciente foi internado e iniciada imediatamente a hidratação oral com líquidos habituais (água e suco) e hidratação venosa com solução glico-fisiológica isotônica. Três horas após o início da reposição volêmica, o paciente apresentou crise convulsiva tônico-clônica, sem febre, que cedeu após administração de benzodiazepínico. Neste momento, os sinais vitais eram: FC: 132bpm. FR: 36rpm. PA deitado: 60x40mmHg, diurese ausente. Foi transferido para a UTI e solicitados exames.

**Exames complementares** – LCR: normal, Na: 124mEq/L, K: 3,5mEq/L, Leucócitos: 12.000/mm<sup>3</sup>, Ht 50%, hemoglobina: 16,6g/dL, Plaquetas: 50.000/mm<sup>3</sup>, RX de tórax revelou velamento discreto de seio costofrênico direito.

**Evolução** – Seis horas após internação, o paciente evoluiu com hemorragia digestiva alta volumosa (aproximadamente 300ml por sonda nasogástrica em 40min.). Foi transfundido concentrado de hemácias e mantida a hidratação venosa com cristalóide, sendo corrigida hiponatremia. Os níveis pressóricos começaram a estabilizar-se e o paciente apresentou uma micção espontânea (100ml).

Doze horas após a internação, o paciente apresentava-se hemodinamicamente estável, com persistência de eliminação de conteúdo gástrico tipo “borra de café” pela sonda nasogástrica. Optou-se pela administração de plasma fresco congelado e manutenção da terapêutica anterior. Ht: 47%; Plaquetas: 55.000/mm<sup>3</sup>.

Vinte e quatro horas após a internação, o paciente recebeu alta da UTI e seguiu em observação na enfermaria. Ht: 40%; Plaquetas: 75.000/mm<sup>3</sup>.

No terceiro dia de internação, apresentou um pico febril, acompanhado de tosse produtiva. O exame físico apresentava crepitações finas em terço médio e base de pulmão direito. O RX de tórax revelou condensação lobar inferior direita com broncograma aéreo e o paciente foi tratado com ceftriaxone por sete dias.

Recebeu alta hospitalar no 10º dia de internação em bom estado geral. Ht: 38%; Plaquetas: 157.000/mm<sup>3</sup>; Leucócitos 8.600/mm<sup>3</sup>.

Sorologia para dengue IgM positiva.

### Questões

5. Dê o estadiamento evolutivo do caso no sexto dia de evolução:

6. Comente a conduta terapêutica adotada neste caso. Você faria diferente?

BRITO, C. A. A.; ALBUQUERQUE, M. F.; LUCENA-SILVA, N. Evidências de alterações de permeabilidade vascular na dengue: quando a dosagem de albumina sérica define o quadro? *Revista Brasileira de Medicina Tropical*, [S.l.], v. 40, n. 2, mar./abr. 2007.

BRITO, C. A. A.; MIRANDA, D. B. Dengue e febre hemorrágica da dengue. In: RAMOS, H.; BRITO, C.; MIRANDA, D. *Condutas em doenças infecciosas*. Rio de Janeiro: Medsi-Guanabara Koogan, 2004. p. 480-492.

CHYE, J. K. et al. Vertical transmission of dengue. *Clinical Infectious Diseases*, Chicago, v. 25, p. 1374-1377, 1997.

FIGUEIREDO, L. T. M.; CARLUCCI, R. H.; DUARTE, G. Estudo prospectivo com lactentes cujas mães tiveram dengue durante a gravidez. *Revista do Instituto de Medicina Tropical de São Paulo*, São Paulo, v. 36, p. 417-421, 1994.

FIGUEIREDO, L. T. M.; FONSECA, B. A. L. Dengue. In: VERONESI, R.; FOCACCIA, R. (Ed.). *Tratado de infectologia*. 2. ed. São Paulo: Atheneu, 2002. p. 204-217.

MARTINS, F. S. V.; SETÚBAL, S.; CASTIÑEIRAS, T. M. P. P. Dengue. In: SCHECHTER, M.; MARANGONI, D. (Ed.). *Doenças infecciosas: conduta diagnóstica e terapêutica*. 2. ed. Rio de Janeiro: Guanabara Koogan, 1998. p. 157-64.

PRATA, A.; ROSA, A. P. A. T.; TEIXEIRA, G. et al. Condutas terapêuticas e de suporte no paciente com dengue hemorrágico. *Informe Epidemiológico do SUS*, [S.l.], v. 6, n. 2, p. 87-101, 1997.

ROSA, A. P. A. T. et al. Dengue. In: LEÃO, R. N. Q. (Ed.). *Doenças infecciosas e parasitárias: um enfoque amazônico*. Pará: CEJUP, 1997. p. 227-241.

TEIXEIRA, M. G.; BARRETO, M. L.; GUERRA, Z. Epidemiologia e medidas de prevenção do dengue. *Informe Epidemiológico do SUS*, [S.l.], v. 8, n. 4, p. 5-33, 1999.

TORRES, E. M. La prevención de la mortalidad por dengue: um espacio y um reto para las antición primaria em salud. *Rev. Panam. Salud*, [S.l.], v. 20, n. 1, p. 60-74, 2006.



## Sites na internet

1. [www.anvisa.gov.br](http://www.anvisa.gov.br) – RESOLUÇÃO – RDC Nº 129, de 24 de maio de 2004. Diretrizes para Transfusão de Plaquetas, recomendações para indicação do uso de hemocomponentes.
2. [www.saude.gov.br/svs](http://www.saude.gov.br/svs) – Em < [http://portal.saude.gov.br/portal/arquivos/pdf/dengue\\_manejo\\_clinico.pdf](http://portal.saude.gov.br/portal/arquivos/pdf/dengue_manejo_clinico.pdf) >, o guia “Dengue: diagnóstico e manejo clínico”. Em: [http://portal.saude.gov.br/portal/arquivos/pdf/guia\\_vig\\_epi\\_vol\\_1.pdf](http://portal.saude.gov.br/portal/arquivos/pdf/guia_vig_epi_vol_1.pdf) >
3. [www.paho.org](http://www.paho.org) – Em < [www.paho.org/Spanish/HCP/HCT/VBD/arias-dengue.htm](http://www.paho.org/Spanish/HCP/HCT/VBD/arias-dengue.htm) >, o texto completo em pdf do livro “Dengue y dengue hemorrágico en las Américas: guías para su prevención y control”.
4. [www.cdc.gov](http://www.cdc.gov) – Em < [www.cdc.gov/ncidod/dvbid/dengue/index.htm](http://www.cdc.gov/ncidod/dvbid/dengue/index.htm) >, a homepage da dengue, da divisão de doenças transmitidas por vetores do CDC, Porto Rico.

**Anexos**

## Anexo A

### Organização de serviço

Elaboração de um protocolo de atenção ao paciente com dengue, considerando os seguintes aspectos:

- desencadear ações frente aos casos de maior gravidade;
- definir fluxo de atendimento de paciente com suspeita de dengue no âmbito ambulatorial e hospitalar.(Unidade de Referência e Contra-Referência);
- contingenciar leitos no âmbito hospitalar e unidade de terapia intensiva;
- estabelecer quantitativo de médicos e enfermeiros para atendimento ao paciente com dengue, no âmbito ambulatorial e hospitalar;
- garantir atendimento médico 24 horas nas unidades de urgência e emergência aos pacientes com suspeita de dengue;
- estabelecer protocolo de manejo clínico para o atendimento ambulatorial, hospitalar e UTI;
- garantir a realização de hemograma quando indicado, conforme estadia-mento clínico e situações especiais;
- garantir a realização do exame de Raio X de tórax;
- garantir a realização de exame de Ultrassonográfico;
- utilizar as técnicas de diagnóstico específico de modo racional;
- estabelecer fluxo diário de informação entre laboratório e vigilância Epide-miológica da dengue para acompanhamento dos casos;
- estabelecer uso sistemático do cartão de atendimento do paciente com dengue;
- elaborar protocolo com critérios para alta hospitalar;
- promover capacitação de profissionais médicos dos pronto-socorro Estadual e Municipal, Unidades de Urgência e Emergência e demais unidades de refe-rência para o manejo clínico dos casos de dengue e FHD;
- mobilizar a classe médica com apoio do Conselho Regional de Medicina, e envolvimento das sociedades Médicas, hospitais e Clínicas de Pronto Aten-dimento para a conduta diferenciada do paciente suspeitos de dengue.

## Anexo B

### Classificação de dengue

#### Caso de dengue clássica (DC)

Paciente que tenha doença febril aguda com duração máxima de sete dias, acompanhada de pelo menos dois dos seguintes sintomas: cefaléia, dor retro-orbitária, mialgia, artralgia, prostração, exantema, confirmado laboratorialmente ou por critério clínico-epidemiológico.

É importante ressaltar que os pacientes com DC podem apresentar manifestações hemorrágicas e apresentações atípicas.

#### Caso de febre hemorrágica da dengue (FHD)

É todo caso suspeito de dengue clássica que apresente também manifestações hemorrágicas e todos os critérios abaixo:

- febre ou história recente de febre de sete dias ou menos;
- tendências hemorrágicas evidenciadas por pelo menos uma das seguintes manifestações: prova do laço positiva, petéquias, equimoses, púrpura, sangramento do trato gastrointestinal, de mucosas e outros;
- trombocitopenia caracterizada por contagem de plaquetas menor ou igual a 100 mil por  $\text{mm}^3$ ;
- extravasamento plasmático por aumento de permeabilidade capilar, manifestado por aumento do hematócrito de 20% sobre o valor basal ou queda do hematócrito de 20% após tratamento; presença de derrames cavitários (derrame pleural, derrame pericárdico, ascite) ou hipoproteinemia;
- confirmação laboratorial.

Além de preencher os critérios acima, os casos de FHD são classificados em quatro categorias, segundo a Organização Mundial da Saúde:

- Grau I** febre acompanhada de sintomas inespecíficos, em que a única manifestação hemorrágica é a prova do laço positiva;
- Grau II** além das manifestações do Grau I, hemorragias espontâneas leves (sangramento de pele, epistaxe, gengivorragia e outros);
- Grau III** colapso circulatório com pulso fraco e rápido, estreitamento da pressão arterial ou hipotensão, pele pegajosa, fria e inquietação;
- Grau IV** ou Síndrome do Choque da Dengue (SCD) – choque profundo com ausência de pressão arterial e pressão de pulso imperceptível.

## Anexo C

### Uso de concentrado de plaquetas na febre hemorrágica da dengue

(Nota técnica divulgada pelo Hemorio para esclarecimento sobre uso de plaquetas, durante epidemia de 2001)

A trombocitopenia que freqüentemente aparece no quadro clínico da dengue hemorrágica tem como causa uma coagulopatia de consumo, determinada pelo vírus, e a presença de anticorpos antiplaquetários. Estes anticorpos surgem provavelmente como resultado de reação cruzada entre antígenos virais e antígenos presentes nas plaquetas.

Sendo assim, a transfusão profilática de plaquetas não tem nenhuma indicação na dengue hemorrágica. Logo após a transfusão, as plaquetas serão rapidamente destruídas pelos anticorpos antiplaquetários e/ou consumidas em processo semelhante ao que ocorre nas CID. Não circularão, não aumentarão a contagem de plaquetas e, por conseguinte, não conseguirão cumprir o objetivo de prevenir sangramentos.

A transfusão de plaquetas só está indicada na dengue hemorrágica quando houver trombocitopenia e presença de sangramento ativo, ou indícios, ainda que difusos de hemorragia cerebral. Nestes casos, a contagem de plaquetas também não aumentará depois da transfusão, mas as plaquetas irão auxiliar no tamponamento da(s) brecha(s) vascular(es), contribuindo assim para deter a hemorragia.

A conduta que recomendamos para indicar a transfusão de plaquetas nesta situação clínica seria a de transfundir concentrados de plaquetas, na dose de 1 unidade para cada 7kg de peso do paciente, sempre que a contagem de plaquetas estiver inferior a 50.000/ml com sangramento ativo. Esta transfusão pode ser repetida a cada 8 ou 12 horas, até que a hemorragia seja controlada. Só excepcionalmente haverá indicação de transfundir plaquetas durante mais de um dia; em geral uma ou no máximo duas doses são suficientes.

Não há necessidade de efetuar contagem de plaquetas pós-transfusional para avaliar a eficácia da transfusão; esta eficácia é medida, na dengue hemorrágica, pela resposta clínica, ou seja, pela diminuição ou parada do sangramento.

## Anexo D

### Sinais de alarme

- dor abdominal intensa e contínua;
- vômitos persistentes;
- hipotensão postural e/ou lipotímia;
- hepatomegalia dolorosa;
- hemorragias importantes (hematêmese e/ou melena);
- sonolência e/ou irritabilidade ;
- diminuição da diurese;
- diminuição repentina da temperatura corpórea ou hipotermia;
- aumento repentino do hematócrito;
- queda abrupta de plaquetas;
- desconforto respiratório.

### Sinais de choque

- hipotensão arterial;
- pressão arterial convergente (PA diferencial < 20mmHg);
- extremidades frias, cianose;
- pulso rápido e fino;
- enchimento capilar lento (> 2 segundos).

### Critérios para alta hospitalar

- ausência de febre por 24 horas sem uso de antitérmico;
- melhora visível do quadro;
- hematócrito normal e estável;
- plaquetas em elevação e acima de 50.000/mm<sup>3</sup>;
- estabilização hemodinâmica durante 24 horas;
- derrames cavitários em absorção e sem repercussão clínica.

## Anexo E

### Situações apresentadas na prática clínica

1. Como tratar do prurido?

Evitar ao máximo o uso de drogas sistêmicas, pois o prurido é passageiro. Utilizar preferencialmente medidas conservadoras. Em casos onde o prurido é importante, pode-se indicar anti-histamínicos (dexclorfeniramina, hidroxizine, loratadina), tomando-se o cuidado com a sedação demasiada.

2. Devo tomar vitaminas?

Não é necessário.

3. E a queda de cabelos, o que fazer?

Orientar que é reversível.

4. E na segunda vez que tiver dengue? Terei uma dengue hemorrágica?

Não necessariamente. Chance na 1<sup>a</sup>: 0,2%; na 2<sup>a</sup>: 2% (Halstead).

5. Vou transmitir dengue ao meu bebê?

Ver observação no pré-teste, apenas a passagem de anticorpos maternos. Esta, sim, pode funcionar como uma infecção primária.

6. Como deverá ser o calendário vacinal do meu filho?

Não vacinar na fase aguda da doença.

7. Quando poderei voltar a tomar a minha aspirina?

Com a normalização das plaquetas.

Ressaltar que o efeito antiagregante sobre as plaquetas permanece por até sete dias mesmo após suspensão dos medicamentos, estando o paciente sobre riscos de complicações hemorrágicas.

8. E o anticoncepcional?


Não é preciso suspender.

9. Quanto tempo devo afastar-me do trabalho?

7 a 10 dias, conforme evolução e atividade laboral.

## Anexo F

### Cartão do paciente com dengue

<p>Procure a Unidade de Saúde mais próxima de sua residência ou a Unidade de Referência indicada em seu cartão caso apareça um ou mais dos seguintes SINAIS DE ALERTA:</p> <ul style="list-style-type: none"> <li>• Diminuição repentina da febre</li> <li>• Dor muito forte na barriga</li> <li>• Sangramento de nariz, boca ou outros tipos de hemorragias</li> <li>• Tontura quando muda de posição (deita/senta/levanta)</li> <li>• Diminuição do volume da urina</li> <li>• Vômitos freqüentes ou com sangue</li> <li>• Dificuldade de respirar</li> <li>• Agitação ou muita sonolência</li> <li>• Suor frio</li> <li>• Pontos ou manchas vermelhas ou roxas na pele</li> </ul> <p><b>Recomendações:</b></p> <ul style="list-style-type: none"> <li>• Tomar muito líquido: água, suco de frutas, soro caseiro, sopas, leite, chá e água de coco.</li> <li>• Permanecer em repouso.</li> <li>• As mulheres com dengue devem continuar a amamentação.</li> </ul> <p><b>Soro caseiro</b></p> <table style="width: 100%; border-collapse: collapse;"> <tr> <td style="width: 30%;">Sal de cozinha</td> <td style="width: 30%; text-align: center;">_____</td> <td style="width: 40%;">1 colher (café)</td> </tr> <tr> <td>Açúcar</td> <td style="text-align: center;">_____</td> <td>2 colheres (sopa)</td> </tr> <tr> <td>Água potável</td> <td style="text-align: center;">_____</td> <td>1 litro</td> </tr> </table> <p>Unidade de Referência _____</p>	Sal de cozinha	_____	1 colher (café)	Açúcar	_____	2 colheres (sopa)	Água potável	_____	1 litro	 <p><b>CARTÃO DO USUÁRIO ACOMPANHAMENTO AMBULATORIAL – DENGUE</b></p> <p>Nome completo: _____</p> <p>Nome da mãe: _____</p> <p>Data de nascimento: ____ / ____ / ____</p> <p>Endereço: _____</p> <p>Unidade de Saúde _____</p> <p><b>Apresente este cartão sempre que retornar à Unidade de Saúde</b></p>
Sal de cozinha	_____	1 colher (café)								
Açúcar	_____	2 colheres (sopa)								
Água potável	_____	1 litro								

<p>Data do início dos sintomas ____ / ____ / ____</p> <p>Notificação <input type="checkbox"/> Sim <input type="checkbox"/> Não</p> <p><b>1.ª Coleta de Exames</b></p> <p><input type="checkbox"/> Hematócrito em ____ / ____ Resultado: _____ %</p> <p><input type="checkbox"/> Plaquetas em ____ / ____ Resultado: _____ .000 mm<sup>3</sup></p> <p><input type="checkbox"/> Sorologia em ____ / ____ Resultado: _____</p> <p><b>Controle de Sinais Vitais</b></p> <table style="width: 100%; border-collapse: collapse; text-align: center;"> <tr> <td></td> <td>1.º dia</td> <td>2.º dia</td> <td>3.º dia</td> <td>4.º dia</td> <td>5.º dia</td> <td>6.º dia</td> <td>7.º dia</td> </tr> <tr> <td>PA mmHg (em pé)</td> <td></td><td></td><td></td><td></td><td></td><td></td><td></td> </tr> <tr> <td>PA mmHg (deitado)</td> <td></td><td></td><td></td><td></td><td></td><td></td><td></td> </tr> <tr> <td>Temp. Axilar °C</td> <td></td><td></td><td></td><td></td><td></td><td></td><td></td> </tr> </table>		1.º dia	2.º dia	3.º dia	4.º dia	5.º dia	6.º dia	7.º dia	PA mmHg (em pé)								PA mmHg (deitado)								Temp. Axilar °C								<p><b>2.ª Coleta de Exames</b></p> <p><input type="checkbox"/> Hematócrito em ____ / ____ Resultado: _____ %</p> <p><input type="checkbox"/> Plaquetas em ____ / ____ Resultado: _____ .000 mm<sup>3</sup></p> <p><input type="checkbox"/> Sorologia em ____ / ____ Resultado: _____</p> <p><b>3.ª Coleta de Exames</b></p> <p><input type="checkbox"/> Hematócrito em ____ / ____ Resultado: _____ %</p> <p><input type="checkbox"/> Plaquetas em ____ / ____ Resultado: _____ .000 mm<sup>3</sup></p> <p><input type="checkbox"/> Sorologia em ____ / ____ Resultado: _____</p> <p>Informações complementares</p>
	1.º dia	2.º dia	3.º dia	4.º dia	5.º dia	6.º dia	7.º dia																										
PA mmHg (em pé)																																	
PA mmHg (deitado)																																	
Temp. Axilar °C																																	



## Diretoria de Gestão

Fabiano Geraldo Pimenta Júnior

## Coordenação Geral do Programa Nacional de Controle da Dengue

Giovanini Evelim Coelho

## Organizadores

Sara Almeida Lacerda

Suely Esashika

## Colaboradores

Bernardino Cláudio Albuquerque – Universidade Federal do Amazonas

Cecília de Araújo Nicolai – Secretaria de Saúde do Município do Rio de Janeiro

Carlos Alexandre Brito – Universidade Federal de Pernambuco

Cléa Bichara – Universidade Federal do Pará

Consuelo Silva Oliveira – Instituto Evandro Chagas

Demócrito de Barros M. Filho – Universidade de Pernambuco

Elizabeth Silva de O. Araujo – Fundação Nacional de Saúde

Giselle Hertz Moraes – Secretaria de Estado da Saúde do Distrito Federal

Heliane B. Machado Freire – Universidade Federal de Minas Gerais

Ivo Castelo Branco Coelho – Universidade Federal do Ceará

João Bosco Siqueira Junior – Universidade Federal de Goiás

Kleber Giovani Luz – Universidade Federal do Rio Grande do Norte

Leônidas Lopes Braga Júnior – Hospital Universitário Materno-Infantil/Universidade Federal do Maranhão

Lúcia Alves Rocha – Secretaria Municipal de Saúde de Manaus

Luis Carlos Rey – Universidade Estadual do Ceará

Maria dos Remédios Freitas Carvalho Branco – Universidade Federal do Maranhão

Márcia Maria Ferrairo Dal Fabbro – Secretaria Municipal de Saúde do Mato Grosso do Sul

Marisa Dias Rolan Loureiro – Conselho Regional de Enfermagem do Mato Grosso do Sul

Otávio Augusto Guglielmi Branchini – Professor da Universidade Federal de São Paulo

Rafael de Carvalho Lago – Conselho Regional de Enfermagem do Maranhão

Raimundo Nonato Queiroz de Leão – Universidade Federal Pará

Silvia Regina Marques – Instituto de Infectologia Emilio Ribas/SP

ISBN 978-85-334-1458-7



**disque saúde:**  
**0800 61 1997**

[www.saude.gov.br/svs](http://www.saude.gov.br/svs)  
[www.saude.gov.br/bvs](http://www.saude.gov.br/bvs)



Secretaria de  
Vigilância em Saúde

Ministério  
da Saúde

